This is a digital copy of a book that was preserved for generations on library shelves before it was carefully scanned by Google as part of a project to make the world's books discoverable online.

It has survived long enough for the copyright to expire and the book to enter the public domain. A public domain book is one that was never subject to copyright or whose legal copyright term has expired. Whether a book is in the public domain may vary country to country. Public domain books are our gateways to the past, representing a wealth of history, culture and knowledge that's often difficult to discover.

Marks, notations and other marginalia present in the original volume will appear in this file - a reminder of this book's long journey from the publisher to a library and finally to you.

Usage guidelines

Google is proud to partner with libraries to digitize public domain materials and make them widely accessible. Public domain books belong to the public and we are merely their custodians. Nevertheless, this work is expensive, so in order to keep providing this resource, we have taken steps to prevent abuse by commercial parties, including placing technical restrictions on automated querying.

We also ask that you:

+ *Make non-commercial use of the files* We designed Google Book Search for use by individuals, and we request that you use these files for personal, non-commercial purposes.

+ *Refrain from automated querying* Do not send automated queries of any sort to Google's system: If you are conducting research on machine translation, optical character recognition or other areas where access to a large amount of text is helpful, please contact us. We encourage the use of public domain materials for these purposes and may be able to help.

+ *Maintain attribution* The Google "watermark" you see on each file is essential for informing people about this project and helping them find additional materials through Google Book Search. Please do not remove it.

+ *Keep it legal* Whatever your use, remember that you are responsible for ensuring that what you are doing is legal. Do not assume that just because we believe a book is in the public domain for users in the United States, that the work is also in the public domain for users in other countries. Whether a book is still in copyright varies from country to country, and we can't offer guidance on whether any specific use of any specific book is allowed. Please do not assume that a book's appearance in Google Book Search means it can be used in any manner anywhere in the world. Copyright infringement liability can be quite severe.

About Google Book Search

Google's mission is to organize the world's information and to make it universally accessible and useful. Google Book Search helps readers discover the world's books while helping authors and publishers reach new audiences. You can search through the full text of this book on the web at `http://books.google.com/`

Über dieses Buch

Dies ist ein digitales Exemplar eines Buches, das seit Generationen in den Regalen der Bibliotheken aufbewahrt wurde, bevor es von Google im Rahmen eines Projekts, mit dem die Bücher dieser Welt online verfügbar gemacht werden sollen, sorgfältig gescannt wurde.

Das Buch hat das Urheberrecht überdauert und kann nun öffentlich zugänglich gemacht werden. Ein öffentlich zugängliches Buch ist ein Buch, das niemals Urheberrechten unterlag oder bei dem die Schutzfrist des Urheberrechts abgelaufen ist. Ob ein Buch öffentlich zugänglich ist, kann von Land zu Land unterschiedlich sein. Öffentlich zugängliche Bücher sind unser Tor zur Vergangenheit und stellen ein geschichtliches, kulturelles und wissenschaftliches Vermögen dar, das häufig nur schwierig zu entdecken ist.

Gebrauchsspuren, Anmerkungen und andere Randbemerkungen, die im Originalband enthalten sind, finden sich auch in dieser Datei – eine Erinnerung an die lange Reise, die das Buch vom Verleger zu einer Bibliothek und weiter zu Ihnen hinter sich gebracht hat.

Nutzungsrichtlinien

Google ist stolz, mit Bibliotheken in partnerschaftlicher Zusammenarbeit öffentlich zugängliches Material zu digitalisieren und einer breiten Masse zugänglich zu machen. Öffentlich zugängliche Bücher gehören der Öffentlichkeit, und wir sind nur ihre Hüter. Nichtsdestotrotz ist diese Arbeit kostspielig. Um diese Ressource weiterhin zur Verfügung stellen zu können, haben wir Schritte unternommen, um den Missbrauch durch kommerzielle Parteien zu verhindern. Dazu gehören technische Einschränkungen für automatisierte Abfragen.

Wir bitten Sie um Einhaltung folgender Richtlinien:

+ *Nutzung der Dateien zu nichtkommerziellen Zwecken* Wir haben Google Buchsuche für Endanwender konzipiert und möchten, dass Sie diese Dateien nur für persönliche, nichtkommerzielle Zwecke verwenden.

+ *Keine automatisierten Abfragen* Senden Sie keine automatisierten Abfragen irgendwelcher Art an das Google-System. Wenn Sie Recherchen über maschinelle Übersetzung, optische Zeichenerkennung oder andere Bereiche durchführen, in denen der Zugang zu Text in großen Mengen nützlich ist, wenden Sie sich bitte an uns. Wir fördern die Nutzung des öffentlich zugänglichen Materials für diese Zwecke und können Ihnen unter Umständen helfen.

+ *Beibehaltung von Google-Markenelementen* Das "Wasserzeichen" von Google, das Sie in jeder Datei finden, ist wichtig zur Information über dieses Projekt und hilft den Anwendern weiteres Material über Google Buchsuche zu finden. Bitte entfernen Sie das Wasserzeichen nicht.

+ *Bewegen Sie sich innerhalb der Legalität* Unabhängig von Ihrem Verwendungszweck müssen Sie sich Ihrer Verantwortung bewusst sein, sicherzustellen, dass Ihre Nutzung legal ist. Gehen Sie nicht davon aus, dass ein Buch, das nach unserem Dafürhalten für Nutzer in den USA öffentlich zugänglich ist, auch für Nutzer in anderen Ländern öffentlich zugänglich ist. Ob ein Buch noch dem Urheberrecht unterliegt, ist von Land zu Land verschieden. Wir können keine Beratung leisten, ob eine bestimmte Nutzung eines bestimmten Buches gesetzlich zulässig ist. Gehen Sie nicht davon aus, dass das Erscheinen eines Buchs in Google Buchsuche bedeutet, dass es in jeder Form und überall auf der Welt verwendet werden kann. Eine Urheberrechtsverletzung kann schwerwiegende Folgen haben.

Über Google Buchsuche

Das Ziel von Google besteht darin, die weltweiten Informationen zu organisieren und allgemein nutzbar und zugänglich zu machen. Google Buchsuche hilft Lesern dabei, die Bücher dieser Welt zu entdecken, und unterstützt Autoren und Verleger dabei, neue Zielgruppen zu erreichen. Den gesamten Buchtext können Sie im Internet unter `http://books.google.com` durchsuchen.



VERHANDLUNGEN

DER

GESELLSCHAFT FÜR GEBURTSHILFE

ZU

LEIPZIG

IN DEM JAHRE

1903.

MIT ZEHN ABBILDUNGEN.

LEIPZIG
DRUCK UND VERLAG VON BREITKOPF & HÄRTEL.
1904.

ON MEDIC
OCT 25 19
LIBRARY

Inhaltsverzeichnis.

Seite

I. Verzeichnis der Mitglieder der Gesellschaft . . . . . V—VII

II. Sitzungsberichte.

Zweifel: Nachruf auf † Prof. Sänger (Prag) 1
Zangemeister: Über einen Fall von Hydramnion 1
Zangemeister: Das Schmelzorgan eines unteren Schneidezahnes 1
Pfannenstiel: Über Schnitt und Naht bei gynäkologischen Laparotomien . 1
Krönig: Über Fascienquerschnitte und Fascienbogenschnitte zur Eröffnung des Abdomens 4
Menge: Über suprasymphysären Fascienquerschnitt 9
Krönig: Nachruf auf Varnier (Paris) 12
Menge: Ein neues Pessarium zur Behandlung großer inoperabler Genitalprolapse 12
Menge: Präparate, welche bei Operationen wegen residivierenden Blutungen gewonnen wurden 17
Pankow: Geschwulst in der linken Seite des Unterleibes 18
Bretschneider: Demonstration einer herzlosen Mißgeburt und der dazugehörigen (Drillings-) Placenta 19
Zangemeister: Ein Dammschutzphantom 20
Füth: Beitrag zur Kasuistik der Adenomyome des Uterus 22
Zangemeister und Meissl: Vergleichende Untersuchungen von mütterlichem und kindlichem Blut und Fruchtwasser 29
Zweifel: Über Prolapspessarien 31
Glockner: Über sekundäres Ovarialkarzinom 32
Glockner: Über ein fast ausschließlich aus Schilddrüsengewebe bestehendes Ovarialteratom 33
Füth: Beiträge zur Händedesinfektion 36
Füth: Über die Entstehung einer Blasen-Scheidenfistel durch Unfall 38
Füth: Demonstration eines mikroskopischen Präparates von Tubenschwangerschaft 38
Zangemeister: Blut und Harn bei Eklampsie 38
Zangemeister: Über den Mechanismus der Dammrisse 38
Zweifel: Eklampsie 39
Littauer: 1) Dermoidkystome beider Ovarien 39
2) Osteomalakisches Becken mit Hernia obturatoria 39
Littauer: Beitrag zur Frage der Malignität des Chorioepithelioms 39
Füth: Über die Dauererfolge der Zweifel'schen Nahtmethode bei veralteten Dammrissen dritten Grades 44

Seite

Zweifel: Nachruf auf Dr. Tschäche und Oberstabsarzt a. D. Dr. Schirmer . 46
Zweifel: a. Vorstellung einer Pat. nach geheilter Symphysiotomie 49
b. Fall von Kryptorchismus 46
Marchand: Über Verdoppelung der Vagina bei einfachem Uterus 46
Krönig: Beitrag zur Ureterenchirurgie 51
Franz: Über Einpflanzung des Ureters in die Blase 53
Füth: Über den Wert der Heißwasser-Alkoholdesinfektionsmethode auf Grund von Tierversuchen 54
Pankow: Die Bedeutung der Leukocytose in der Gynäkologie und während Schwangerschaft, Geburt und Wochenbett 55
Glockner: Über pseudopapilläre Ovarialkystome 58
Füth: Untersuchungen am Kaninchen über die Einwirkung der Kohlensäure und des Sauerstoffes sowie der Gravidität auf den Gefrierpunkt des Blutes, nebst Bemerkungen über den Sauerstoffgehalt des menschlichen Fötus . . 62

Die Mitglieder der Gesellschaft für Geburtshilfe 1903.

Vorstand.

Vom Mai 1903 bis April 1904:

I. Vorsitzender: Prof. Dr. *Paul Zweifel.* Schriftführer: Dr. *Johannes Donat.*
II. Vorsitzender: Prof. Dr. *Carl Hennig.* Schatzmeister: Dr. *Albrecht Clarus.*

Ordentliche Mitglieder.

Med.-Rat Prof. Dr. *C. Hennig.*
Dr. *Carl Friedrich Oscar Hahn.*
Dr. *Alfred Langbein.*
Dr. *Carl Schellenberg*, Sanitätsrat.
Dr. *Leopold Hörder*, Sanitätsrat.
Dr. *Friedrich Anton Landmann.*
Dr. *Alb. Clarus*, Sanitätsrat.
Dr. *Otto Georg Zinssmann*, Sanitätsrat.
Dr. *Hugo Hinze.*
Dr. *Max Taube*, Sanitätsrat.
Dr. *Arthur Sachse*, Hebammenlehrer.
Dr. *Friedrich Emil Kohl.*
Dr. *Johannes Donat.*
Dr. *Wilhelm Benecke.*
Prof. Dr. *Theodor Hans Kölliker.*
Dr. *Richard Weber.*
Dr. *Hans Obermann.*
Dr. *Otto Tschäche* († 1903).
Dr. *Arnold Schmidt.*
Geh. Med.-Rat Prof. Dr. *Zweifel.*
Dr. *Heinrich Fritzsche.*
Dr. *Wilhelm Huber.*
Dr. *Arthur Littauer.*
Dr. *Paul Grosse.*
Dr. *Georg Abel.*
Dr. *Paul Schirmer*, Oberstabsarzt a. D. († 1903).
Dr. *Paul Rösger.*
Dr. *Robert Teuffel* in Chemnitz.
Dr. *Max Plaut.*
Prof. Dr. *Bernhard Krönig* in Jena.
Prof. Dr. *Carl Menge.*
Dr. *Heinrich Braun*, Privatdozent.
Dr. *Jérôme Lange*, Privatdozent.
Prof. Dr. *Franz Windscheid.*
Dr. *Heinrich Bach.*
Dr. *Ernst Langerhans.*
Dr. *Hans Hacker* († 1903).
Dr. *Siegfried Lenhartz.*
Dr. *Franz Louis Karl Dietel* in Zwickau.
Med.-Rat Prof. Dr. *Tillmanns.*
Dr. *Robert Goepel*, Sanitätsrat.
Dr. *Max Graefe* in Halle a. S.
Dr. *Walter Francke.*
Med.-Rat Prof. Dr. *Soltmann.*
Dr. *Felix.*
Dr. *Georg Schönherr.*
Dr. *Friedrich Paul Rosenthal.*
Dr. *Paul Theodor am Ende.*
Dr. *Max Moritz Bernhard Kann.*
Dr. *Gustav Kind.*
Dr. *Heinrich Dreydorff.*
Dr. *Heinrich Füth*, Privatdozent.
Dr. *Ernst Mattiesen.*
Dr. *Carl Backhaus*, Hebammenlehrer ab März 1904.

Dr. *Georg Meinel.*
Dr. *Adolf Glockner*, Privatdozent.
Dr. *Edgar Alexander.*
Dr. *Richard Bretschneider.*
Dr. *Otto Schmidt.*
Dr. *Ernst Beckmann.*
Dr. *Arno Biskupski.*
Dr. *Leo Günther*, Sanitätsrat in Dessau.
Dr. *Julius Hertzsch*, Bez.-Arzt in Borna.
Prof. Dr. *Bumm* in Halle a. S. von April 1904 Berlin.
Dr. *Hermann Keil* in Halle a. S.
Dr. *Wilhelm Thorn* in Magdeburg.
Dr. *Otto Pankow* in Jena.
Dr. *Arno Knüpper.*
Dr. *Ernst Grein.*
Prof. Dr. *Felix Skutsch.*
Dr. *Paul Zacharias.*
Dr. *Karl Franz*, Privatdozent in Halle.
Dr. *Hermann Piltz.*
Dr. *Adolph Rauscher.*
Dr. *Cichorius.*
Dr. *Gustav Meyer.*

Früher ordentliche, nun auswärtige Mitglieder.

Hofrat Dr. *Paul Wilhelm Theodor Grenser* in Dresden.
Geh. Med.-Rat Prof. Dr. *Hermann Hans Carl Fehling* in Straßburg.
Dr. *Max Wilhelm Langerhans*, Direktor der Hebammenschule in Celle.
Oberarzt Dr. *Carl Arnold Schütz* in Hamburg.
Geh. Medizinalrat Prof. Dr. *Johann Friedrich Ahlfeld* in Marburg.
Dr. *Richard Lomer* in Hamburg.
Dr. *Wilhelm Rolfs* in Schellenberg-Augustusburg.
Geh. Medizinalrat Prof. Dr. *Christian Gerhard Leopold* in Dresden.
Dr. *Carl Theodor Hochmuth* in Dresden († 1904).
Dr. *Ernst Adolph Johann Mangelsdorf* in Kissingen.
Dr. *Conrad Heyder* in Köln.
Dr. *Ferdinand Fuchs* in Wiesbaden.
Dr. *Wilhelm Odenthal* in Bonn.
Dr. *Georg Coqui* in Crefeld.
Dr. *Oswald Meyer* in Bromberg.
Dr. *Oscar Bodenstein* in Berlin.
Prof. Dr. *Albert Landerer* in Schöneberg-Berlin.
Dr. *Wilhelm Pagenstecher* in Mexico.
Dr. *Georg Schiffer* in Breslau.
Dr. *Albers-Schönberg* in Hamburg.
Dr. *Edgar Setzke* in Sidney.
Dr. *Friedrich Fromm* in Bielefeld.
Dr. *Wilhelm Eickenbusch* in Hamm i. W.
Prof. Dr. *Albert Döderlein* in Tübingen.
Dr. *Conrad Hintze* in Stettin.
Dr. *Franz Moraller* in Berlin.
Dr. *Conrad Port* in Nürnberg.
Dr. *Arthur Kutz* in Frankfurt a. M.
Dr. *Adolf Schulze-Vellinghausen* in Düsseldorf.
Dr. *August Pötter*, Bez.-Arzt in Chemnitz.
Dr. *Dörrie* in Berlin.
Dr. *Karl Zulauf* in Kassel.
Prof. Dr. *Friedrich* in Greifswald.
Dr. *Wilhelm Zangemeister* in Königsberg.

Ehrenmitglieder.

Prof. Dr. *Joseph Lister*, *Bart.*, F. R. C. S. Ed. in London.
Geh. Hofrat Prof. Dr. *Alfred Hegar* in Freiburg i. Br.
Geh. Hofrat Prof. Dr. *Bernh. Sigism. Schultze* in Jena.
Geh. Medizinalrat Prof. Dr. *A. Gusserow* in Berlin.
Geh. Medizinalrat Prof. Dr. *R. Olshausen* in Berlin.
Geh. und Ober-Medizinalrat Prof. Dr. *Franz v. Winckel* in München.
Geh. Medizinalrat Prof. Dr. *Dohrn* in Dresden.
Prof. Dr. *W. A. Freund* in Berlin.
Geh. Medizinalrat Prof. Dr. *Heinrich. Fritsch* in Bonn.
Dr. med. *Koeberlé* in Straßburg i. E.
Prof. Dr. *Thomas Addis Emmet* in Neuyork.
Prof. Dr. *A. R. Simpson* in Edinburgh.
Hofrat Prof. Dr. *Chrobak* in Wien.
Prof. Dr. *Schauta* in Wien.
Prof. Dr. *Pinard* in Paris.
Prof. Dr. *Morisani* in Neapel.
Prof. Dr. *Pasquali* in Rom.
Geh.-Rat Prof. Dr. *Robert Koch* in Berlin
Geh. Rat Prof. Dr. *Wilh. His* in Leipzig.
Med.-Rat Prof. Dr. *C. Hennig* in Leipzig.
Geh. Medizinalrat Prof. Dr. *Marchand* in Leipzig.

Korrespondierende Mitglieder.

Hofrat Dr. *Friedrich Adolf Schurig* in Dresden.
Prof. Dr. *Alois Valenta* sen. in Laibach.
Hofr. Prof. Dr. *Gustav v. Braun* in Wien.
Geh. Hofrat Prof. Dr. *F. Kehrer* in Heidelberg.
Geh. Medizinalrat Prof. Dr. *Friedrich Schatz* in Rostock.
Prof. Dr. *Theodor Langhans* in Bern.
Prof. Dr. *Peter Müller* in Bern.
Hofrat Dr. *Franz Ludwig Neugebauer* in Warschau.
Prof. Dr. *Demetrius von Ott* in St. Petersburg.
Geh. Med.-Rat Prof. Dr. *Runge* in Göttingen.
Geh. Med.-Rat Prof. Dr. *Werth* in Kiel.
Geh. Hofrat Prof. Dr. *Hofmeier* in Würzburg.
Prof. Dr. *Frommel* in München.
Geh. Medizinalrat Prof. Dr. *Küstner* in Breslau.
Prof. Dr. *Wyder* in Zürich.
Dr. *Jacobs* in Brüssel.
Prof. Dr. *Budin* in Paris.
Dr. *Auvard* in Paris.
Prof. Dr. *Pozzi* in Paris.
Prof. Dr. *Schönberg* in Christiania.
Prof. Dr. *Heinricius* in Helsingfors.
Prof. Dr. *Netzel* in Stockholm.
Prof. Dr. *Salin* in Stockholm.
Prof. Dr. *Rein* in Kiew.
Dr. *Alban Doran* in London.
Dr. *Granville Bantock* in London.
Prof. Dr. *Tibone* in Turin.
Prof. Dr. *Calderini* in Bologna.
Dr. *Gaillard Thomas* in Neuyork († 1903).
Prof. Dr. *Howard A. Kelly* in Baltimore.
Dr. *Clinton Cushing* in Boston.
Ober-Med.-Rat Prosektor Dr. *Schmorl* in Dresden.
Dr. *Ribemont-Dessaignes* in Paris.
Prof. Dr. *A. Martin* in Greifswald.
Prof. Dr. *J. Veit* in Halle a. S.
Prof. Dr. *Tauffer* in Budapest.
Prof. Dr. *Ehrendorffer* in Innsbruck.
Geh. Hofrat Prof. Dr. *v. Rosthorn* in Heidelberg.
Prof. Dr. *Karl Ruge* in Berlin.

ON MED.
OCT 25
LIBRARY

513. Sitzung am 19. Januar 1903.

Vorsitzender: Herr Zweifel; Schriftführer: Herr Donat.

I. Herr Zweifel: Nachruf auf † Prof. Sänger (Prag).

II. Herr Zangemeister: Über einen Fall von Hydramnion.

(Vortrag erscheint in extenso in der »Monatsschrift für Geburtshilfe und Gynäkologie«.)

III. Herr Zangemeister demonstriert nach seinem Vortrage das Schmelzorgan eines unteren Schneidezahnes, welches bei einem frühgeborenen Kinde am 2. Tage post partum ausgestoßen worden war.

IV. Herr Pfannenstiel (Gießen) (als Gast): Über Schnitt und Naht bei gynäkologischen Laparotomien.

Der Schnitt in der Mittellinie des Leibes zwischen Nabel und Symphyse hat gewisse Vorzüge: er gestattet einen hinreichend bequemen Zugang zum Operationsgebiete; er kann — wenn nötig — nach oben verlängert werden; er macht es ferner möglich, Nebenoperationen an Organen auszuführen, welche oberhalb des kleinen Beckens liegen. Aber er hat auch gewisse Nachteile. — Den hauptsächlichsten Nachteil sehe ich darin, daß der Schnitt nicht direkt über dem Operationsgebiet liegt, sondern weit oberhalb desselben, so daß die oberhalb des kleinen Beckens befindlichen Organe freigelegt werden, welche in der Regel an der Erkrankung gar nicht beteiligt sind. Je schwieriger die Operation sich gestaltet, je mehr wir an den Wänden des kleinen Beckens zu präparieren und zu exstirpieren haben, desto weiter muß der Bauchschnitt nach oben ausgedehnt werden, wodurch immer größere Gebiete von Därmen freigelegt werden. Eine derartige Freilegung der Därme ist aber keineswegs gleichgültig für den Organismus, wie wir aus dem Verhalten nach länger dauernden Laparotomien ersehen. Sei es, daß es die austrocknende Fähigkeit der atmosphärischen Luft ist, seien es die in derselben schwebenden Luftkeime, sei es die wiederholte ausgiebige Berührung mit den Händen, Tupfern, mit der Bauchwand und der Bauchschnittwunde, die niemals vollkommen steril zu machen ist — die Pat. fühlen sich schwer krank, sie leiden an quälendem Durst, an Schmerzen, an Pulsbeschleunigung, an Darmlähmung, die Peristaltik kommt schwer in Gang u. dgl. m. Vergleichen wir das Befinden von abdominal Operierten mit solchen, bei denen eine vaginale Köliotomie gemacht wurde, so ist auch dann das Befinden der letzteren ein durchschnittlich erheblich besseres, wenn der vaginale Eingriff vielleicht doppelt so lange gedauert hat. Und dem entsprechend ist die Mortalität, sie ist bekanntlich geringer bei den Kolpoköliotomierten als bei den Laparotomierten.

Des weiteren ist nach dem Bauchschnitte in der Mittellinie des Leibes die Entstehung einer Hernie möglich. Ist zwar die letztere durch eine geeignete Art der Naht, durch Verbesserung der Antisepsis und der Vor- und Nachbehandlung der zu Operierenden wesentlich verbessert worden, so wissen wir doch durch die eigene Erfahrung, durch zahlreiche Arbeiten auf diesem Gebiete, insbesondere durch eine aus der Leipziger Klinik hervorgegangene Arbeit von Abel, daß wir die Hernien nur bis zu einem gewissen Grade zu vermeiden imstande sind.

Die sog. Linea alba stellt eine fibröse Vereinigung der Aponeurosen der Bauchmuskeln dar, deren Intaktheit notwendig ist für den Zusammenhalt des Leibes. Gerade diese müssen wir bei der Operation durchtrennen. Am Schlusse der Operation wird die Linea alba wieder zusammengenäht, und bei guter Heilung

ist der Leib wieder fest. Aber für eine gute Heilung können wir nicht unbedingt garantieren. Abel hat uns gezeigt, wie vielerlei Faktoren imstande sind, die Heilung zu stören, in erster Linie Nahteiterung, sodann primäre Gewebsschwäche, Meteorismus in den ersten Tagen nach der Laparotomie etc. Die Folge ist zunächst eine Fascienlücke, deren Vorhandensein schon nach wenigen Wochen zu konstatieren ist. Aus ihr entwickelt sich die Hernie auf folgende Weise:

Die Fascienwundränder klaffen; die geraden Bauchmuskeln ebenfalls, die schrägen und queren Bauchmuskeln zerren ihrerseits die geraden seitwärts, der Fascien-Muskelspalt wird vergrößert; der intraabdominale Druck treibt die Eingeweide in die Lücke, das Peritoneum verwächst mit dem subkutanen Fettgewebe, die Hernie ist fertig, sie vergrößert sich von da ab von Monat zu Monat.

Nun ist es richtig, daß wir mit Verbesserung der Asepsis, insbesondere durch sorgfältige Fasciennaht die Hernie bis zu einem gewissen Grade vermeiden gelernt haben. Es ist bekanntlich ein besonderes Verdienst von Winter, auf die Notwendigkeit einer isolierten Fasciennaht hingewiesen zu haben. Ich selbst pflege beim Längsschnitt in der Linea alba folgendermaßen zu nähen: 1) Fortlaufende Katgutnaht des Peritoneums, wobei zugleich die hinter der geraden Bauchnaht gelegenen Fascien einander stark genähert werden, 2) eine Achtertournaht durch Haut und oberflächlich gelegene Fascie mit Silkworm. Die Achtertour garantiert bei richtiger Ausführung ebensowohl ein gutes Aneinanderliegen der Fascienränder wie der Hautränder, sie bringt außerdem die Muskelränder gut zusammen. In der Tat sehen wir bei solcher Naht selten Hernien. Aber sie lassen sich — wie gesagt — nicht ganz ausschalten.

Aus diesen Gründen habe ich, wie Sie wissen, eine andere Schnittführung ausgedacht und in zahlreichen Fällen ausgeführt: den suprasymphysären Fascienquerschnitt.

Die anatomische Grundlage für diese Schnittführung ist folgende:

Die Aponeurosen der schrägen und geraden Bauchmuskeln liegen unterhalb der Mitte zwischen Nabel und Symphyse ausschließlich vor den Bäuchen der geraden Bauchmuskeln. Heilt diese Aponeurosenplatte bei dem Medianschnitte nicht gut zusammen, so entsteht unfehlbar der Bauchbruch. Es gibt hier keine Unterstützung der vor den Musculis rectis gelegenen Fascien durch solche, die dahinter gelegen sind — wie dies oberhalb der Linea semicircularis Spigelii der Fall ist. Daher sind bekanntlich auch die Hernien besonders häufig und besonders ausgiebig in dem untersten Bereich der Laparotomienarbe.

Diese Aponeurosenplatte lasse ich in der Medianlinie intakt, ich durchtrenne sie quer; die Musculi recti dagegen durchtrenne ich längs. Dazu muß ich natürlich die Fascie von den Muskeln ablösen.

So entstand meine Schnittführung. Ich habe dieselbe bisher in 207 Fällen ausgeführt und sie hat das gehalten, was sie versprochen hat. Es ist bisher keine Hernie danach aufgetreten, nur in einem Falle fand ich bei einer nach Jahresfrist stattgehabten Untersuchung eine kleine Fascienlücke in der Mitte des Hautquerschnittes, in einem Falle, in dem eine ausgedehnte Fasciennekrose durch Eiterung eingetreten war, die ihre Ursache in einer Infektion von Pyosalpinxeiter hatte. Alle anderen Fälle haben sich bisher bei sorgfältiger Nachuntersuchung als gut erwiesen. Ich bin verwundert, daß Prochownik bei einem relativ kleinen Material schon zwei Hernien auftreten sah. Es entspricht dies nicht meinen Erfahrungen, und zwar, weil ich gelernt habe, die subfasciale Eiterung, welche auch ich früher wiederholt erlebte, zu vermeiden. Es waren dies fast ausschließlich subfasciale Hämatome, die vereiterten. Trotzdem ist auch in diesen Fällen keine Hernie aufgetreten, weil nach Entleerung des Eiters die Fascie sich fest auf die Musculi recti legte und weil die Tätigkeit der schrägen und geraden Bauchmuskeln beim Brechen, Husten u. dgl. nur zu einer Verengerung des Querspaltes der Fascien führt, wie man sich jederzeit leicht während der Operation überzeugen kann, und so schließlich doch eine gute Wiederherstellung des anatomischen Zustandes ermöglicht. Nur in dem Falle, wo die Fascie zum Teil nekrotisch wurde, trat eine Lücke ein, aus welcher sich möglicherweise einmal eine kleine Hernie entwickeln

wird. Hätte ich in diesem Falle einen Längsschnitt gemacht, so wäre bei gleicher Eiterung wahrscheinlich eine große Hernie im ganzen Bereich des Schnittes eingetreten. Aber auch diese subfascialen Vereiterungen lassen sich gut vermeiden; ich habe sie in den letzten 2 Jahren nicht mehr gesehen, weil ich 1) die Blutstillung minutiös genau besorge und 2) weil ich offenbar Fortschritte in der persönlichen Antisepsis gemacht habe und die Wunde besser vor Eiter, der aus dem Bauch quillen könnte, schützen gelernt habe.

Ein weiterer, viel größerer Vorzug der neuen Schnittführung wurde mir erst bei der Beobachtung eines größeren Materiales klar. Die ersten 140 Laparotomien, die mit diesem Schnitte ausgeführt wurden, verliefen ohne Todesfall. Im ganzen habe ich unter etwa 500 Laparotomien (Gesamtmaterial) 207 Fälle mittels des Querschnittes erledigt mit 3 Todesfällen = 1,45% Sterblichkeit.

Ein Fall starb an Embolie nach Extra-uterin-Schwangerschaft mit großer Hämatokele, einer an Sepsis bei Extra-uterin-Schwangerschaft, die schon vor der Operation bestand, und einer an Peritonitis nach schwieriger Laparotomie wegen Pelveoperitonitis adhaesiva bei Retroflexio und chronischer Adnexitis.

Wie ich glaube, sind diese Resultate günstig zu nennen, wenn wir das Material berücksichtigen, das diesen Operationen zugrunde liegt; es sind dies

70 Fälle von schweren meist chronischen, seltener subakuten Adnexerkrankungen, wie alte Pyosalpinxsäcke und Pyovarien, Tuboovarialcysten, schmerzhafte Adhäsionen, eine ganze Anzahl von Tuberkulosen u. dgl. m.

48 Fälle von Retroflexio uteri fixati mit mehr oder weniger schweren Adnexveränderungen,

4 Fälle von Perimetritis und Parametritis posterior,
2 » » Tuberculosis peritonei sicca,
4 » » Ascites tuberculosus,
34 » » Extra-uterin-Schwangerschaft,
6 » » Retroflexio uteri mobilis,
13 » » Myoma uteri,
23 » » Ovarialkystomen,
1 » » Uterus bipartitus,
2 » » diagnostischer Laparotomie.

Ich habe mittels dieser Schnittführung nicht allein die kranken Adnexa in etwa 80 Fällen mehr oder weniger vollständig mitsamt den Tubenwinkeln des Uterus exstirpiert, sondern in mehr als 20 Fällen den gleichfalls schwer erkrankten Uteruskörper mit entfernt und zweimal die Totalexstirpation des myomatösen Uterus ausgeführt, den Proc. vermiformis des Blinddarmes in einigen Fällen reseziert, kurzum eine ganze Reihe von Operationen vollzogen, welche immerhin durchschnittlich eine höhere Mortalität als 1,5% haben. Und ich glaube meine günstigen Resultate darauf beziehen zu müssen, daß bei meiner Schnittführung die Därme gerade nur so weit freigelegt werden, als unbedingt nötig ist, daß sie dagegen mit der Außenwelt nicht in ausgiebigem Maße in Berührung kommen und auf diese Weise den dadurch entstehenden Schädlichkeiten entzogen werden.

In der heute überall üblichen Suspensionslagerung sinken die Därme zwerchfellwärts, sie kommen deshalb nicht zum Vorschein, selbst bei Brechbewegungen nicht, weil bei derartigen stürmischen Exspirationsbewegungen die durchtrennte obere Fascienplatte abwärts gedrängt wird und dadurch die Därme nicht herausgeschleudert, sondern durch die Fascienplatte geschützt werden.

Ausgezeichnet hat sich die Schnittführung bewährt für Freilegung der seitlichen und hinteren Bauchpartien, insbesondere der Gegend der Ligg. ovaricopelvica, der Uretergegend und des Douglas'schen Raumes, selbstredend lassen sich auch Operationen in der Blasengegend leicht damit ausführen.

Die seitlichen Partien lassen sich deshalb so leicht freilegen, weil der weiche, von der Fascie befreite Musculus rectus sich sehr

bequem zur Seite verzerren läßt, während die Fascie beim Längsschnitt stets einen Widerstand darbietet und nur bei großem Längsschnitt nachgibt. Es gewährt demnach meine Schnittführung den direktesten Eingang zum Operationsgebiete, der überhaupt vom Abdomen aus möglich ist.

Sodann habe ich in einem Falle von ausgedehnter Bauchhernie nach Laparotomie, die von anderer Seite mittels Längsschnitt ausgeführt war, die Schnittführung sehr bewährt gefunden. Es wurde erst die Hernie circulär umschnitten und der ganze Bruchsack nach Lösung der Adhäsionen entfernt, alsdann ein Haut-Fascienquerschnitt jederseits bis an die seitlichen Bruchränder heran gelegt, die Fascienplatte nach oben und unten abgelöst und auf diese Weise der Musculus rectus in großem Umfange gut freigelegt, längs vernäht und darüber die Fascienplatte quer zusammengezogen. Heilung.

Der Hautquerschnitt läßt sich fernerhin in dem Sinne gut ausnützen, daß man eine gleichzeitig bestehende Inguinal- oder Kruralhernie radikal operiert — als Nebenoperation neben sonst indizierter gynäkologischer Operation —, von mir wiederholt ausgeführt mit gutem Erfolge.

Sie sehen, m. H., der Schnitt hat eine große Leistungsfähigkeit.

Es ist durchaus falsch, wenn einige Operateure glauben, daß er nur für die leichte Ventrifixation brauchbar wäre. Ich habe nur 6 Fälle von Retroflexio uteri mobilis in meinem Materiale, weil ich bei dieser Erkrankung nur selten ventrifixiere. Gerade die schwierigen Operationen im kleinen Becken sind geeignete Objekte für meine Schnittführung.

Sie läßt sich auch ausdehnen auf die abdominalen Geschwulstoperationen an den Genitalien, doch nur bei kleineren bis mittelgroßen Tumoren. Große Myome lassen sich mit meinem Schnitte nicht entfernen und kleinere und mittlere Myome brauchen häufig nicht operiert zu werden; ich habe deshalb nur 13 Myomotomien in meinem Materiale.

Ovarientumoren rate ich nur dann durch Querschnitt zu exstirpieren, wenn sie nicht morcelliert zu werden brauchen; einfache unverwachsene Cysten operiere ich durch Querschnitt (23 Fälle), komplizierte oder verwachsene Kystadenome und solide Tumoren durch Längsschnitt, um dem Morcellement und der damit gegebenen Möglichkeit der Verimpfung aus dem Wege zu gehen.

Uteruskarzinome habe ich vorläufig nicht mit dem Querschnitte operiert, doch ist dies bei dünnen Bauchdecken wohl möglich.

Alles in allem erledige ich etwa 50—60% aller Laparotomien durch den Querschnitt. Ich hoffe durch meine Ausführung gezeigt zu haben daß meine Schnittführung leistungsfähig ist und einen Fortschritt in der Laparotomietechnik darstellt. Er steht bezüglich der Ungefährlichkeit und der Hernienfrage auf dem gleichen Standpunkt wie die Kolpoköliotomie von Dührssen, er ist derselben überlegen, weil er eine bessere Übersicht über das Operationsgebiet gewährt uud deshalb ein weit konservierenderes Verfahren ermöglicht, weil er viel leistungsfähiger ist und weil er die mit den Kolpoköliotomien verbundenen Übelstände vermindert (störende Narbe der Scheide, unnötige und abnorm feste Vaginofixation u. dgl.).

Die Technik habe ich im Laufe der Zeit etwas geändert, der Schnitt wird etwas höher gelegt als früher, etwa 6 cm oberhalb der Symphyse, bei besonders schwierigen Operationen noch höher, die Fascie wird nach oben und nach unten abgelöst, wobei die Mm. pyramidales in der Regel an der unteren Fascie bleiben, was die Naht vereinfacht. Peritoneum und Musculi recti werden durch eine fortlaufende Katgutnaht vereinigt, die Querwunde der Hautfascie durch Knopfnähte (3—4—6 an Zahl) mittels einer Silkwormachtertour.

V. Herr Krönig: Über Fascienquerschnitte und Fascienbogenschnitte zur Eröffnung des Abdomens.

Herr Prof. Pfannenstiel hat die große Freundlichkeit gehabt, zur heutigen Sitzung unserer geburtshilflichen Gesellschaft zu kommen, um uns seine Erfahrungen über den von ihm zuerst angegebenen Fascienquerschnitt mitzuteilen. Er, als der

Erfinder dieser Schnittführung, verfügt schon heute über eine so große Erfahrung, daß es fast gewagt erscheinen möchte, wenn ich ebenfalls zu dieser Methode das Wort ergreife und meine so bescheidenen Erfahrungen mitteile. Mich ermutigt hierzu einmal der Wunsch, daß die Pfannenstiel'sche Schnittführung, welche so vielfache Vorteile bietet, in weiteren Kreisen bekannt wird und mehr Beachtung und Nachahmung findet; leider läßt es sich ja nicht leugnen, daß, trotzdem schon vor 5 Jahren Pfannenstiel diese Schnittführung angegeben hat, bisher nur sehr geringe Mitteilungen vorliegen; auch ich muß bekennen, daß ich, obgleich ich schon seit langem natürlich Kenntnis von dieser Schnittführung hatte, erst vor ganz kurzer Zeit begonnen habe, dieselbe zu versuchen. Zweitens hoffe ich, daß durch eine Aussprache in dieser Gesellschaft so manche kleine technische Frage ihre Erledigung finden, und daß manche in Jedem zuerst auftauchende Bedenken gegen diese Schnittführung verscheucht werden. Schließlich glaube ich in gewisser Beziehung die nach meiner Meinung von Herrn Pfannenstiel zu eng gestellten Indikationen etwas erweitert und den von ihm gegebenen Gedanken auch in anderer Richtung verwertet zu haben.

Kocher ruft vielleicht etwas vorwurfsvoll in seiner Operationslehre den Gynäkologen zu: Warum sucht man nur immer und immer wieder Ersatz für den Medianschnitt! Er glaubt, daß, wenn man zur Naht der Fascie Dauerfäden in Form der von ihm so bevorzugten antiseptischen Seide benutzt, dann eine Hernienbildung mit Sicherheit vermieden könnte, und daß nur denjenigen Hernienbildungen vorkommen, welche resorbierbares Material, vor allem Katgut, verwenden.

Wieweit dies berechtigt ist, möchte ich dahingestellt sein lassen. Die bisher vorliegenden Statistiken führen sicherlich immer noch einen relativ hohen Prozentsatz von Bauchhernien auf, mochte Seide, mochte Katgut verwendet werden. Auch Kocher verschließt sich daher keineswegs den Bestrebungen, welche darauf hinauszielen, der Fasciennarbe vermehrte Festigkeit zu verleihen.

Beim Schnitt in der Mittellinie setzt man alles auf eine Karte: Heilt die Fascie nicht primär, so ist mit großer Wahrscheinlichkeit eine spätere Hernienbildung zu erwarten.

Alle Bestrebungen, eine festere Bauchnarbe zu erhalten, zielen heute dahin der Fasciennarbe eine muskulöse Verstärkung zu geben, und zwar durch Muskeln, deren Nerven nicht geschädigt sind.

Bei gynäkologischen Operationen kommen hier zunächst die extramedianen Längsschnitte in Frage, bei welchen man, z. B. nach dem Vorgange von Howitz u. a., auf die Mitte der Rektusscheide einschneidet, um dann durch die Muskelfasern des Rektus hindurch in die Bauchhöhle einzudringen. Gegen dieses Verfahren lassen sich wichtige Bedenken erheben, besonders seitdem Czerny durch Tierexperimente hat feststellen lassen, daß hierbei die den medial gelegenen Teil des Rectus versorgenden Nerven zerschnitten werden, und daß infolgedessen eine Atrophie des medialen Teiles des Rektus eintritt. Es wird natürlich eine um so größere Partie des Rektus atrophisch werden, je weiter seitlich wir die Rektusfasern durchtrennen. Alle extramedianen Längsschnitte treffen die den M. rectus versorgenden Nerven, weil diese — die Interkostalnerven, sowie der Ilioinguinalis und der Iliohypogastricus — von oben lateral nach unten medial zwischen dem M. transv. und dem M. obliq. abdom. int. zum Rektus verlaufen. Mikulicz konnte sich nach einem Längsschnitte am seitlichen Rektusrande gelegentlich einer Gallenblasenoperation noch ein Jahr post operationem davon überzeugen, daß der Rektus der betreffenden Seite von Nabelhöhe bis zur Symphyse total gelähmt war. Hierdurch wird selbstverständlich eine muskulöse Verstärkung der Fasciennarbe ziemlich illusorisch gemacht.

Wesentlich besser ist m. E. hier der von Lennander angegebene Schnitt, welcher zwar ebenfalls seitlich von der Mittellinie als Längsschnitt auf die Mitte des Rektus eingeht, aber nicht den Muskel durchtrennt, sondern nur die vordere Rektusscheide eröffnet, dann den Muskel stark nach der lateralen Seite hin abdrängt, um so durch die hintere Rektusscheide in die Bauchhöhle vorzugehen. Gegen die Schnittführung von Lennander läßt sich nur zweierlei einwenden:

Erstens ist das Operieren in der entgegengesetzten Seite der Unterbauchgegend, also bei rechter Schnittführung in der linken Seite der kleinen Beckenhöhle entschieden erschwert, und weiter berücksichtigt der Schnitt, wie alle extramedianen Längsschnitte, nicht die Langer'schen Spaltrichtungen der Haut. Bekanntlich stehen die Wundränder unter sehr verschiedener Spannung, je nachdem der Schnitt parallel oder senkrecht zur Kutisfaserung gelegt ist; heilt die Hautwunde nicht primär, so klafft dieselbe im letzteren Falle ziemlich weit auseinander, während im ersteren Falle die Wundränder auch ohne künstliche Heftmittel in Berührung bleiben. Alle Längsschnitte, seitlich von der Medianlinie ausgeführt, und bis zu einem gewissen Grade auch der Schnitt in der Medianlinie, haben die Tendenz, bei nicht primärer Verklebung auseinander zu klaffen. Weit günstiger sind in dieser Hinsicht die Schnitte, welche quer oberhalb der Symphyse verlaufen; die Wundränder liegen auch hier bei fehlender primärer Verheilung vollständig aneinander.

Dies ist der erste Vorteil, den m. E. der Pfannenstiel'sche Querschnitt vor allen Längsschnitten voraus hat. Der weitere Vorteil ergibt sich nach dem oben Gesagten von selbst; trotz weiter Ablösung der Fascie von dem darunter liegenden Muskelblatt werden bei dieser Schnittführung niemals die den M. rectus versorgenden Nerven betroffen. Die Rekti können also nicht atrophisch werden, sondern sie geben eine kräftige muskulöse Unterstützung der Fasciennarbe ab. Dadurch ist eine Hernie beim Pfannenstiel'schen Querschnitt nur noch an einem Punkte möglich, und zwar genau in der Mittellinie am Kreuzungspunkte des queren Fascienschnittes mit dem Längsschnitt zwischen den beiden Mm. recti. Aber auch dieser eine Punkt wird bei dem Pfannenstiel'schen Querschnitt noch dadurch gestützt, daß vermittels einiger Knopfnähte die beiden Rekti, welche jetzt nicht mehr durch das Fascienblatt der Linea alba getrennt sind, direkt miteinander vereinigt werden, so daß auch an dieser Stelle die andrängenden Därme zunächst einmal die miteinander verklebten Muskelstücke der beiden Rekti voneinander trennen müssen, ehe sie die eine weniger geschützte Stelle der Fasciennarbe treffen. Ich wollte diese beiden Vorteile des Fascienquerschnittes — Schnittführung entsprechend den Langer'schen Spaltlinien der Haut und Schonung der den M. rectus versorgenden Nerven — gegenüber den extramedianen Längsschnitten noch besonders betonen, weil von Pfannenstiel vielleicht nicht genügend darauf hingewiesen ist.

Die anderen Vorteile des Pfannenstiel'schen Querschnittes sind von ihm selbst gewürdigt worden, so daß es nicht notwendig erscheint, an dieser Stelle nochmals sie zu wiederholen; ich möchte nur erwähnen, daß ich sie in allen Punkten nach meinen Erfahrungen bestätigen kann, so vor allem die gute Übersichtlichkeit der seitlichen Partien der kleinen Beckenhöhle, dadurch bedingt, daß nach Ablösung der vorderen Rektusscheide die Muskelbäuche sich wie weiche Gummibänder zur Seite ziehen lassen und weiter die herabgesetzte Gefahr des Bauchschnittes bei gynäkologischen Operationen im allgemeinen, weil bei Beckenhochlagerung die Därme in der Tat kaum mit unseren Händen in Berührung kommen, wodurch der mechanische Ileus an Häufigkeit abnehmen wird.

Besonders wichtig erscheint es mir, die Gegengründe, welche sich gegen den Pfannenstiel'schen Querschnitt anführen lassen, an dieser Stelle zu diskutieren, denn erst durch etwaige Widerlegung dieser wird der Pfannenstiel'sche Querschnitt seine ihm gebührende Rolle bei gynäkologischen Operationen einnehmen. Ich gestehe ganz offen, daß gewisse theoretische Bedenken auch bei mir der Grund gewesen sind, weshalb ich die Pfannenstiel'sche Schnittführung erst verhältnismäßig spät angewandt habe.

Ein wichtiger Gegengrund gegen die Ausführung dieses Schnittes erschien mir in der weiten Ablösung der Fascie und der dadurch bedingten Höhlenbildung zwischen Fascien- und Muskelblatt zu liegen. Ich fürchtete zweierlei, einmal eine Fasciennekrose und zweitens eine Hämatombildung mit nachfolgender Verjauchung bei nicht ganz exakter Asepsis.

Über die Ernährung der vorderen Rektusscheide wußten wir bisher verhältnis-

mäßig sehr wenig. Wenn wir uns in den chirurgischen und anatomischen Büchern umsahen, so erfuhren wir bitter wenig darüber, ob diese Fascie gut ernährt ist, ob wir sie weit von der Unterlage ablösen durften, ohne Gefahr zu laufen, daß ein Teil nekrotisch wird. Heute liegen uns die großen Erfahrungen von Pfannenstiel vor, welche uns zeigen, daß wir in der Tat schon bis zu einem gewissen Umfange die Fascie ablösen dürfen, ohne befürchten zu müssen, daß sie nekrotisch wird. Pfannenstiel selbst hat aber — wenigstens bis vor kurzem — immerhin noch in beschränktem Maße die Fascie von dem Rektus gelöst; offenbar hat er selbst eine Fasciennekrose gefürchtet und deswegen bisher seine Schnittführung beschränkt auf die gynäkologischen Operationen, welche sich bei relativ geringer Öffnung der Abdominalhöhle ausführen ließen. Er will z. B. nur myomatöse Uteri supravaginal abtragen, welche bis zu Kindskopfgröße erreichen; größere Ovarialtumoren, welche er aus den bekannten Gründen unzerstückelt herausheben will, werden von ihm ebenfalls nicht auf diesem Wege exstirpiert, weil der Raum bei dem Querschnitte ein etwas beschränkter ist.

Nachdem ich mich einmal davon überzeugt hatte, daß man auf eine sehr weite Fläche hin die Fascie von der darunter liegenden Muskelplatte ablösen kann, ohne daß Nekrose erfolgt, bin ich allmählich immer mutiger und mutiger geworden und habe, um große Fascienlappen bilden zu können, den Fascienquerschnitt öfters durch einen Fascienbogenschnitt, dessen Konkavität nach oben zu lag, ersetzt. Hierdurch war ich in der Lage, den Längsschnitt zwischen den beiden Rekti bis weit nach oben auszudehnen, und ich habe manchmal die Fascie von der Symphyse bis drei Querfinger breit unterhalb des Nabels abgelöst, um sie wieder auf die Rektusplatte zu decken. Natürlich ist dadurch der Zugang zur kleinen Beckenhöhle sehr vergrößert. Sie sehen aus meinen Operationen, daß ich bald etwas weiter wie Pfannenstiel, wenigstens früher, in der Indikationsstellung zu seiner Schnittführung gegangen bin. Es sind größere Myome exstirpiert, es konnte die abdominelle Totalexstirpation mitsamt den Adnexen bei stark verwachsenen Pyosalpingen bei guter Übersichtlichkeit ausgeführt werden. Eine Fasciennekrose habe ich nicht beobachtet. Wie uns Pfannenstiel soeben mitteilte, ist er ebenfalls in letzter Zeit viel weiter mit der Fascienablösung gegangen, ohne jemals bei aseptischem Verlaufe eine Fasciennekrose zu beobachten.

Wenn wir die Fascie von unten nach oben auf eine so große Strecke hin vermittels eines bogenförmigen Fascienschnittes ablösen können, so kann man auch erwarten, daß die Fascie die Ablösung verträgt, wenn wir sie von der einen Seite zur anderen als breit gestielten Lappen vom Muskelblatt ablösen. Da größere Tumoren, welche weit über den Nabel hinausgehen, große Myome, große Kystome, ferner die Entwicklung des Kindes beim Kaiserschnitt sich vermittels des suprasymphysären Bogenschnittes mit der Konkavität nach oben nicht entwickeln lassen, so habe ich die Bogenschnitte auch in der Weise modifiziert, daß ich Bogen gewählt habe, deren Konkavität nach der rechten oder der linken Bauchseite hin sah. Mit dieser Schnittführung habe ich drei Fälle operiert, einmal einen Kaiserschnitt, die beiden anderen Male alte Perityphlitiden mit starken Darmverwachsungen oberhalb des kleinen Beckens. Auch bei dieser Schnittführung bleibt die Fascie, wie mich die Erfahrung gelehrt hat, vollständig in Ernährung, ebenso leidet der darunter liegende Rektus, da ja die zuführenden Nerven geschont sind, nicht in seiner Funktion. Um Irrtümern vorzubeugen, möchte ich aber gleich betonen, daß diese Art der Schnittführung keineswegs an Stelle etwa des Pfannenstiel'schen Querschnittes treten soll, einfach deshalb nicht, weil einmal der Hautschnitt nicht den Langer'schen Spaltrichtungen entspricht, und zweitens, weil wir auch nicht so sicher wegen der größeren Spannung eine primäre Vereinigung der Fascienwundränder garantieren können, wie beim suprasymphysären Bogenschnitte.

Die Erkenntnis von der guten Ernährung der Fascie auch nach weiter Ablösung von den Muskeln wird bestimmt noch weitere Konsequenzen für unser chirurgisches Handeln haben; so dürfte sich — wie Pfannenstiel soeben betont hat — die Bildung eines Fascienlappens bei der Schließung größerer Hernien

sehr bewähren. Leider war ich bisher noch nicht in der Lage diesen Gedanken auszuführen.

Der zweite Einwand, welcher dem Pfannenstiel'schen Schnitte gemacht werden kann, ist der, daß eine Hämatombildung zwischen Fascien- und Muskelblatt zu befürchten ist, weil hier ein toter Raum entsteht. Pfannenstiel hat diesen anfänglich dadurch zu vermeiden gesucht, daß er vermittels Knopfnähten die Fascie auf dem Rektus befestigte; ich habe den toten Raum dadurch vermieden, daß ich gleich post op. einen Sandsack auf das Abdomen legte, um so durch das Gewicht desselben die Fascie auf die Rektusplatte aufzupressen. Bei den 33 Fällen ist keine Hämatombildung und auch nirgends subfasciäre Eiterung entstanden, sondern aus der Tabelle geht hervor, daß bei allen 33 Fällen die Wunde primär vereinigt ist, wenn der 8. Tag als Beobachtungstag gewählt ist. In einem Falle ist allerdings später Fadeneiterung eingetreten, weil ich versuchsweise mit Sublamin imprägnierte Seide zur versenkten Naht der Fascie benutzt hatte; natürlich steht dies mit dem Fascienschnitte als solchem nicht im Zusammenhange.

Immerhin ist ein Einwand der Gegner bis zu einem gewissen Grade berechtigt, nämlich der, daß der Pfannenstiel'sche Querschnitt größere Anforderungen an das aseptische Operieren stellt, weil bei Import von Infektionskeimen die Gefahr einer Eiterung in den entstandenen Buchten unterhalb des Fascienlappens eine größere ist, als wie beim Längsschnitte in der Mittellinie, wo nur Haut, Fascie und Peritoneum durchtrennt und kein toter Raum geschaffen wird. Pfannenstiel sagt allerdings: »Wir müssen eben die Asepsis so weit beherrschen«. Ich stimme ihm darin vollständig bei und habe mich deshalb nicht abschrecken lassen, etwa aus diesem Grunde seinen Querschnitt nicht anzuwenden; aber der Einwand fällt doch sehr ins Gewicht, wenn wir vielleicht in einem Falle befürchten müssen, daß wir in der Peritonealhöhle virulente Infektionskeime vorfinden, und daß diese uns das breite Wundbett infizieren. Diese Fälle geben m. E. eine Kontraindikation gegen die Pfannenstiel'sche Schnittführung ab, d. h. ich möchte von dieser Schnittführung die Fälle ausgeschaltet wissen, bei welchen wir Infektionskeime bei Eröffnung der Bauchhöhle mit einiger Wahrscheinlichkeit erwarten dürfen. Bei Kystomen, bei Myomen, bei Extra-uterin-Graviditäten, bei alten chronischen Verwachsungen fällt dieser Einwand selbstverständlich fort, wir können unbedenklich die Pfannenstiel'sche Schnittführung ausüben.

Wie steht es aber mit den Pyosalpingen? Ich möchte hier zurückgreifen auf die Debatte in der Berliner geburtshilflichen Gesellschaft, die vor kurzem im Anschlusse an den Vortrag von Olshausen »Wider die Drainage« stattgefunden hat. Hier ist die Infektiosität des Eiters der Pyosalpinxsäcke von neuem angeregt worden und von einer größeren Zahl von Rednern die Behauptung aufgestellt, daß der Eiter erst dann als nichtinfektiös anzusehen ist, wenn 9 Monate seit seiner Bildung vergangen sind; woher gerade diese Zahl 9 Monate kommt, weiß ich nicht. Ich würde dies nicht erwähnt haben, wenn nicht hierbei immer wieder die Gefahr auch des gonorrhoischen Eiters für das Peritoneum, für die Wunden betont würde. Ich glaube, daß man nach tausendfältigen Erfahrungen den gonorrhoischen Eiter doch als irrelevant für die Wundheilung und als aseptisch im Sinne der chirurgischen Wundbehandlung nicht etwa erst nach 9 Monaten, sondern schon an und für sich ansehen darf, gleichgültig ob noch virulente Gonokokken im Eiter zu finden sind oder nicht. Deswegen können wir auch getrost die Pfannenstiel'sche Schnittführung bei allen gonorrhoischen Pyosalpingen ausüben, gleichviel ob wir es mit akuten oder chronischen Prozessen zu tun haben, und brauchen nicht eine Karrenzzeit von 9 Monaten dazwischen zu schalten.

Anders ist es allerdings mit septischen oder saprischen Pyosalpingen. Ich glaube, daß die Zahl der Fälle nicht groß ist, wo wir nicht mit einer Wahrscheinlichkeit, mit der wir überhaupt in der Medizin rechnen, imstande sind, die Diagnose zu stellen, ob es sich um gonorrhoische oder um septische Eiterbildungen handelt.

Wenn die Diagnose nicht sicher ist, bin ich der Überzeugung, daß man lieber den Pfannenstiel'schen Fascienquerschnitt unterläßt, hier helfen 9 Monate Karenszeit auch nichts, denn wir wissen, daß septische Eiterherde manchmal noch länger keimfähige Bakterien in sich beherbergen können. Für diese Prozesse eignet sich aber im allgemeinen überhaupt nicht der Bauchschnitt, sondern, wenn möglich, die einfache Eröffnung der Eiterherde von der Vagina aus.

Wenn ich diese Kontraindikation etwas ausführlicher betont habe, so möchte ich auf der anderen Seite auch wieder einen Vorteil des Pfannenstiel'schen Querschnittes etwas mehr hervorheben, als es vom Autor selbst geschehen ist, nämlich die uns durch den Schnitt gegebene Möglichkeit, die Frauen früher aufstehen zu lassen, als beim Schnitt in der Medianlinie. Pfannenstiel hat sehr schön beobachtet, daß beim Medianschnitte die Fascienlücke in der Linea alba bei Anwendung der Bauchpresse weit klafft, und daß dadurch die Nahtränder unter eine sehr starke Spannung kommen, während beim Fascienquerschnitte bei Anwendung der Bauchpresse sich der Fascienspalt eher schließt. Die Kontraktion der Bauchmuskeln hat infolgedessen für die frische Narbe beim Querschnitte keine besondere Gefahr, so daß wir m. E. unbesorgt sehr früh die Bauchpresse beim Aufrichten, beim Aufstehen der Frau zur Wirkung kommen lassen dürfen, ohne etwa als deren Folge eine Dehiszens der frischen Narbe befürchten zu müssen. Infolgedessen habe ich es auch nicht für notwendig befunden, die Kranken etwa so lange Bettruhe halten zu lassen, wie es im allgemeinen nach Bauchschnitten bei Längsschnitten üblich ist. Sie sehen auf der Tabelle, daß die Frauen am 12. Tage, am 9. Tage, am 10. Tage das Bett und zum Teil am 10., 11., 12. und 14. Tage die Klinik verlassen haben. Ich erwähne, daß unter diesen sich eine Hebamme befindet, welche am 15. Tage post op. schon wieder bei einer Entbindung Hebammendienste leistete. Gewiß sehen sie auch spätere Entlassungstage; dies hängt aber mit dem Betriebe einer Klinik nun einmal zusammen, weil die bessersituierten Pat. zum Teil aus Bequemlichkeit es vorziehen, längere Zeit das Bett zu hüten. Ich erachte dies nicht nur für eine Zeitersparnis, sondern für gewisse Verhältnisse auch lebensrettend. Sie wissen, daß bei alten Leuten gar nicht selten nach Laparotomien eine bedrohliche Lungenhypostase eintritt; sind wir imstande, die Frauen sofort aufstehen zu lassen, so ist die Gefahr eine wesentlich geringere. Ich würde keinen Augenblick zögern, die Frauen am 2. Tage post op. aufstehen zu lassen, wenn ich etwa Lungenerscheinungen befürchtete.

Meine Resultate habe ich kurz aufgezeichnet (s. Tab. p. 10 u. 11). Ich möchte erwähnen, daß ich meistens mit Sublaminseide genäht habe, und daß ich in letzter Zeit linkerseits und rechterseits unterhalb der Fascie manchmal ein Drainrohr eingeführt habe. Wenn Sie mich fragen: Warum? muß ich antworten, einmal, weil ich Sekretstauung unter der Fascie befürchtete, zweitens vielleicht in etwas zu blinder Verehrung für Kocher, der, wie Sie ja wissen, ein so großer Freund der Drainage ist. Heute, wo unser Altmeister Olshausen der Drainage den Krieg erklärt hat, werde ich die Drainröhren vielleicht wieder fortlassen. Ich lege auf diesen Punkt nicht viel Wert; sicherlich kann die Drainage hier nicht viel schaden, denn ob man ein Drainrohr einen Tag liegen läßt, hat für die prima intentiv nicht den geringsten Einfluß.

Vielleicht habe ich Gelegenheit, im Verlaufe der Diskussion den einen oder anderen Punkt aus meinen Erfahrungen zu berühren; ich würde es freudigst begrüßen, wenn auch die Diskussion etwas dazu beitrüge, dem Pfannenstiel'schen Fascienquerschnitte größere Verbreitung zu verschaffen, als er bisher gefunden hat; er verdient es nach meiner Überzeugung bestimmt.

VI. Herr Menge: Über suprasymphysären Fascienquerschnitt.
(Vortrag erscheint in extenso a. a. O.)

Herr Pfannenstiel (Schlußwort) dankt den Herren Vorrednern für die ihm geschenkte Anerkennung. Er bestätigt, daß die Hautwunde ebenso wenig zum Klaffen tendiert wie die Fascienwunde. Zur Vermeidung von Hämatomen wird während der Haut-Fasciennaht ein kräftiger Druck von außen ausgeübt, wodurch

Tabelle.

Fall	Alter	Diagnose	Operation	Nahtmaterial	Aufgestanden	Entlassen	Heilung
1	29	Linkss. Tubo-ovarialcyste	Salpingo-Oophorectomia sin. Salpingectomia dextr.	Sublaminseide	13.	14.	prima.
2	26	Pyosalp. dupl.	Salpingectom. dextr. Salpingectom. sin.	»	12.	14.	prima.
3	32	Rechtsseitiges Ovarialderm.	Exstirpation d. Dermoids u. d. rechten Tube	»	14.	16.	prima.
4	34	Retroversio-flex. uteri fixati	Lösung v. Verwachs. Salpingectom. dextr. Verkürz. d. Lig.rot.	»	17.	20.	prima.
5	44	Pelveoperiton. chron.adhaesiv.	Exstirpation beider Tuben u. Ovarien. (Uterus war entfernt)	»	10.	12.	prima.
6	25	Pyosalp. dupl.	Salpingectom. dextr. Salpingectom. sin. Lösg. v. Verwachs.	»	17.	19.	prima.
7	26	Retrofl. ut. fix. Linkss. Tubo-ovarialcyste	Salpingo-Oophorect. sin. Salpingectom. dextr. Lösung von Verwachsungen	»	10.	11.	prima.
8	30	Retrofl. ut. fix.	Lösung v. Verwachs. Intraperiton. Ligamentverkürzung	»	12.	14.	prima.
9	47	Carcinoma portionis inoper.	Unterbindg. beider Aa. hypogastricae	»	Mit Krankenwagen enlass. am 7. Tage		prima.
10	24	Pyosalp. dupl.	Salpingectom. dextr. Salpingo-Oophorect. sin. Ventrifixura	»	18.	21.	prima.
11	28	Tumor ovar.sin. (Kystom)	Kystomectom. sin. Entfern. d. l. Tube	»	19.	22.	prima.
12	26	Pyosalp. dupl.	Salpingo-Oophorect. sin. Salpingectom. dextra	»	Am 22. Tage mit Krankenwagen entl.		prima.
13	32	Kystoma ovar. sin.	Kystomectomia und Salpingectom. sin.	»	9.	10.	prima.
14	22	Abortus tubar. dextr.	Exstirpation der rechten Adnexe	Katgut	16.	18.	prima.
15	21	Pyosalp. dupl.	Salpingectom. dupl.	Sublaminseide	14.	16.	prima.
16	27	Pyosalp. dupl.	Exstirpat. d. Uterus und beider Pyosalpinxsäcke	»	12.	13.	prima.
17	26	Abort. tubar. dextr. Hämatokele	Exstirpation d.recht. rupturierten Tube und des rechten Ovariums	Sublaminseide fortlaufend	12.	17.	Fadeneiterung (keine Hernie).
18	27	Tuboovarialtumor l. Verkalkte Knot. im ut. Tubenende	Exstirpat. ut. total. cum adnex. sin. et tub. dextr. et parte ovar. dextr.	Sublaminseide fortlaufend	22.	26.	prima.

Fall	Alter	Diagnose	Operation	Nahtmaterial	Aufgestanden	Entlassen	Heilung
19	26	Jauchende Cyste an der linken Portio eines Uterus duplex	Exstirpat. d. l. Horn. d. Uterus dupl. u. ein. Teil. d. Scheide. Bildung ein. neuen Scheidenrohres in der rechten Portio	Katgut	17.	19.	prima.
20	25	Retroflex. uteri mobil. Myoma fundi	Enukleat. d. Myomknotens und Ligamentverkürzung	»	20.	22.	prima.
21	41	Kystoma ovar. sin.	Ovariotomia sin.	Sublaminseide fortlaufend	16.	18.	prima.
22	27	Pelveoperiton. chron. adhaes.	Lös. v. Verwachsung. Intraperiton. Ligamentverkürzung	Katgut	15.	16.	prima.
23	26	Pyosalp. dupl.	Salpingo-Oophorect. sin. Salpingectom. dextra	»	12.	14.	prima.
24	34	Retroflex. uteri mob. Ruptura perin. III°	Resekt. beid. Tuben. Intraperiton. Ligamentverkürzung	Sublaminseide fortlaufend. Drain	12.	14.	prima.
25	51	Myoma uteri	Exstirpat. ut. total. cum adnexis nach Doyen	Katgut, Drain	?	18.	prima.
26	30	Anämie, Unterernährung.-Hy.	Exzision beid. Tub. Intraperiton. Ligamentverkürzung	Katgut	12.	14.	prima.
27	23	Pyosalp. dupl.	Salpingo-Oophorect. sin. Salpingectom. dextr. Resektion d. Proc. vermiformis	»	14.	16.	prima.
28	22	Hermaphroditismus	Entfern. e. linksseit. hodenähnlichen Gebildes am Eingang i. d. l. Leistenkanal	»	14.	17.	prima.
29	42	Retroflex. uteri mobilis	Intraperiton. Ligamentverkürzung	»	16.	19.	prima.
30	32	Ruptur. perin. III°. Prolaps	Intraperiton. Ligamentverkürzung		12.	15.	prima.
I	27	Pelvisplana grav. mens. X	Sectio caesarea	Sublaminseide	Mit Krankenwagen nach 10 Tagen entl.		prima.
II	23	Perityphlitis	Entfernung d. Proc.	»	10.	13.	prima.
III	23	Perityphlitis	Entfernung d. Proc. (Wertheim'sche Prolapsoperation)	»	13.	14.	prima.

gleichseitig Blut und Luft aus dem subfascialen Raume herausgedrückt wird, auch wird über den Heftpflasterverband ein fester Bindenwickelverband gelegt. Die früher von ihm geübte isolierte Fasciennaht, sowie das Aufnähen der Fascie auf den M. rectus hat P. schon lange Zeit aufgegeben, letzteres, um nicht durch das Durchstechen des Muskels noch zu guter Letzt Blutungen zu machen. Eine Leibbinde wird nicht angelegt. Bei Pyosalpinx und Pyovarium operiert P. immer erst jenseits des akuten Stadiums (nach ca. 2 Jahren!), frische Fälle werden einfach inzidiert (meist vaginal). Durchbruch von postoperativen Beckeneiterungen durch

die Bauchwunde hat er nicht erlebt, hält sie aber bezüglich der Hernienfrage für irrelevant; selbst in den zwei Fällen, wo P. an der Kreuzungsstelle von Längs- und Querschnitt mit Jodoformgaze drainiert hat, ist keine Hernie eingetreten.

---

514. Sitzung vom 16. Februar 1903.

Vorsitzender: Herr Krönig; Schriftführer: Herr Donat.

I. Herr Krönig eröffnet die Sitzung mit einem Nachruf auf Varnier (Paris), welcher unserer Gesellschaft als korrespondierendes Mitglied angehörte.

Zu Ehren des Verstorbenen erheben sich die Anwesenden von ihren Plätzen.

II. Herr Menge: Ein neues Pessarium zur Behandlung großer inoperabler Genitalprolapse.

M. H.! Die Kranke, welche ich Ihnen vorführe, leidet an einem kompletten Uterusprolaps mit totaler Inversion der Vagina. Augenblicklich ist, wie Sie sehen, von dem Vorfall des Uterus und der Scheide nichts zu bemerken. Ein neues Pessar, auf welches ich Ihre Aufmerksamkeit lenken möchte, hält die inneren Genitalorgane gut zurück.

Damit Sie eine Vorstellung von der großen Ausdehnung des reponierten Prolapses bekommen, will ich zunächst das Pessar entfernen und die Kranke ihren Vorfall herauspressen lassen. Man sieht nun an den vollkommen invertierten Scheidenwandungen große in Abheilung begriffene Dekubitusgeschwüre, die, als die Kranke vor wenigen Tagen zum ersten Male in meine poliklinische Sprechstunde kam, grau belegt waren, sich aber unter Behandlung mit einer 2%igen Lösung von Argentum nitricum vollständig gereinigt haben und nun zur Abheilung kommen.

Der Uterus liegt in toto vor der Vulva; seine Vorderwand ist von einer mächtigen Cystocele vaginalis bedeckt.

Unter gewöhnlichen Verhältnissen würde ich natürlich diesen Fall operativ behandelt haben. Leider ist die Kranke aber inoperabel, weil sie alt und schwach ist und obendrein ein krankes Herz hat, welches ganz irregulär arbeitet.

Fälle von ausgedehntem Genitalprolaps, bei denen entweder durch hohes Alter oder auch durch Erkrankung lebenswichtiger Organe, oder endlich auch durch die unüberwindliche Messerscheu der Kranken jede chirurgische Therapie ausgeschlossen ist, kommen bekanntlich von Zeit zu Zeit in die Sprechstunde sowohl des allgemeinen Praktikers als auch des Spezialisten. Für diese Fälle braucht man orthopädische Stützapparate, die auch dann die vorgefallenen Teile zurückhalten sollen und können, wenn, wie es bei der demonstrierten Kranken der Fall ist, der Damm bis in den Anus hinein zerrissen ist.

Solche Stützapparate sind bekanntlich in großer Zahl angegeben worden. Nur wenige von ihnen haben sich bei großen Vorfällen auf die Dauer wirksam gezeigt, und diesen wenigen haften viele Übelstände an.

Dauernd wirksam sind die Apparate nur unter zwei Voraussetzungen.

Entweder finden sie wie die Hysterophore einen kräftigen Stützpunkt außerhalb des Genital- und Beckenkanales, oder sie werden unter Assistenz des Beckenkanales von dem Scheidenrohre selbst dadurch gehalten, daß sie eine umschriebene Entfaltung und Spannung der Scheidengewölbe veranlassen. Dabei müssen sie aber, wenn eine Dauerwirkung eintreten soll, so in der Vagina liegen bleiben, daß die Längsachse des Scheidenrohres annähernd vertikal auf die Fläche des spannenden Ringes auftrifft. Der die Spannung des Scheidenrohres bewirkende Teil des Apparates muß also daran gehindert werden, sich in der Scheide auf die Kante zu stellen.

Bei manchen Frauen mit größerem Genitalprolaps kommt man auch mit Pessarien aus, welche das ganze Scheidenrohr erfüllen und entfalten. Doch versagen diese Apparate, wie das Eipessarium von Schatz und das Paraffinpessarium von Krönig vielfach, besonders wenn der Damm fehlt. Einige Zeit werden die vorgefallenen Teile gut durch sie zurückgehalten, bis eines Tages das Instrument wieder aus der Scheide herausgetrieben wird. Durch diese beiden Pessararten wird eben die Scheidenwand nicht umschrieben gespannt. Die Apparate wirken von vornherein dem Scheideneingange gegenüber als Keile, die ihn allmählich mehr und mehr auseinander treiben, bis er von ihrem größten Umfange überwunden ist.

Das Paraffinpessar hat den Vorzug, daß man es nach und nach in die Scheide hineinmauert, daß seine Applikation deshalb weder der Kranken noch dem Arzte größere Unbequemlichkeiten verursacht, auch wenn man große Paraffinmengen in das Scheidenrohr einführt. Aber es hat den Nachteil, daß, auch wenn man hartes Paraffin mit hohem Schmelzpunkt wählt, es sich in der körperwarmen Scheide nach und nach umformt und dann die Scheide nur noch ungenügend spannt. Das Paraffin kann sich selbst stabartig ausziehen und in dieser Form allmählich aus der Scheide heraustreten.

Die Formveränderungen des Paraffinpessars lassen sich übrigens dadurch in Schranken halten, daß man zur Ausmauerung der Scheide paraffingetränkte Gazebinden benutzt. Diese müssen aber zur Paraffinimprägnation mit absolutem Alkohol und Xylol vorbehandelt werden, damit der hydrophile Stoff kein Scheidensekret in sich aufnimmt. Ohne diese Vorbehandlung der Gaze saugt dieselbe trotz der Paraffindurchtränkung immer etwas Sekret an, welches sich bei der Bruttemperatur der Scheide rasch zersetzt und stinkenden Ausfluß verursacht.

Das Eipessarium von Schatz ist in seiner Form stabil; dafür ist die Einführung und Entfernung des Apparates, wenn er genügend groß gewählt ist, für die Kranke und den Arzt sehr lästig.

Die schweren Nachteile derjenigen Apparate, welche außerhalb des Becken- und Genitalkanales ihren Stützpunkt finden, brauche

ich nicht zu schildern. Sie werden am besten dadurch illustriert, daß manche Frauen, die sich auf ärztlichen Rat ein kostspieliges Hysterophor angeschafft haben, dasselbe nach einiger Zeit wieder bei Seite legen und lieber die Prolapsbeschwerden, wie die ekelhaften Unbequemlichkeiten, die das Hysterophor veranlaßt, ertragen.

Von den Stützapparaten, welche dem Prinzip der umschriebenen circulären Spannung der Scheidengewölbe mit fester Querstellung des spannenden Ringes Rechnung tragen, sind die bekanntesten das Stielpessarium von E. Martin, das Bügelpessarium von Löhlein, das Flügelpessarium von Zwanck und das Zapfenpessarium von Rosenfeld. Bei allen diesen Apparaten wird die Querstellung des spannenden Ringes dadurch gewährleistet, daß ein Fortsatz an dem Apparate angebracht ist, der bei guter Lage des Pessariums in der Scheide annähernd in der Richtung der Längsachse des Scheidenrohres, vertikal von der Fläche des spannenden Ringes aus nach dem Scheideneingange zu verläuft und an die Scheidenwandungen anschlägt, wenn der spannende Ring sich auf die Kante zu stellen droht.

Alle diese Apparate haben ihre mehr oder weniger großen Schattenseiten.

So besteht das Stielpessarium von E. Martin aus einem sehr mangelhaften Materiale. Wenn das Instrument einige Zeit in der Scheide gelegen hat, hebt sich der Laküberzug in Blasen von der Unterlage ab. Hierdurch wird der Ring oberflächlich rauh, so daß er die Scheidenwand reizt. Bei dem früher allgemein gebrauchten Modell war der Stiel des Instrumentes so kurz, daß seine Spitze häufig in der Scheidenwand tiefe Dekubitusgeschwüre veranlaßte. Bei dem neuen Modell wird der Kranken durch den aus der Scheide hervorragenden langen Stiel das Sitzen erschwert. Gelegentlich kommt es auch vor, daß, wenn man bei der Entfernung des Martin'schen Pessariums aus der Scheide am Stiele zieht, dieser ausreißt und dann der zurückgebliebene Ringteil mit drei vorstehenden scharfen Drahtspitzen durch den Scheideneingang isoliert herausbefördert werden muß.

Das Bügelpessarium von Löhlein, bei welchem der Bügel die gleiche Rolle spielt, die bei dem Martin'schen Ringe dem Stiele zufällt, ist, wenn das Kaliber des Pessariums genügend groß gewählt wird, ebenso wie der gestielte Martin'sche Ring, auch bei umfänglichen Vorfällen von guter Dauerwirkung. Doch habe ich bei Anwendung großer Löhlein-Pessarien eine vollständige Umdrehung des Ringes in der Scheide und mehrfach tiefgehende, durch den Bügeldruck hervorgerufene Dekubitusgeschwüre in den Scheidenwandungen gesehen.

Auch das sehr wirksame Rosenfeld'sche Zapfenpessarium, welches ebenso wie der Löhlein-Ring dem Martin'schen Stielpessarium gegenüber den Vorzug besitzt, aus glattem Hartgummi zu bestehen, veranlaßt gelegentlich Drucknekrosen in der Scheidenhaut.

Der schwerste Nachteil aber, den alle diese Apparate in gleicher Weise zeigen, besteht darin, daß auch bei weitem Scheideneingange und bei großem Vorfall die Anwendung der Stützapparate nur so lange ohne Schwierigkeiten vor sich geht, als man kleinere Nummern der Instrumente benutzen kann. Sobald man das Stielpessar oder den Bügel- oder den Zapfenring in größerem Kaliber anwenden will, wachsen die Schwierigkeiten bei dem Einführen und bei dem Herausnehmen der Apparate derartig, daß nicht nur der Arzt, dem die besondere Schulung fehlt, sondern auch der vielbeschäftigte Spezialist seine Not mit dem Pessarwechsel hat und den Kranken dabei gewöhnlich starke Schmerzen verursacht. Und leider ist das große Kaliber dieser Apparate für die Behandlung der kompletten Uterusprolapse durchaus nicht zu entbehren; die kleineren Nummern versagen hier nach kurzer Zeit vollkommen.

Diese Schwierigkeiten werden durch den besonderen Bau der Stützapparate bedingt. Die an den Instrumenten befindlichen Fortsätze, welche dem in der Scheide liegenden Ringe die Querstellung verbürgen, lassen auch bei dem Durchschieben der Ringe durch den Introitus in die Scheide hinein oder aus der Scheide heraus eine Kantenstellung nicht zu, da sie sich beim Einführen an den Schamlippen, am Damm oder an der Symphyse fangen und beim Herausnehmen an die Scheiden- und inneren Beckenwandungen anstemmen. Man ist infolgedessen gezwungen, den Ring in schräger Stellung ganz allmählich durch den Introitus gewaltmäßig hindurch zu zwängen, ein Verfahren, welches bei größerem Kaliber des Ringes nicht ganz leicht und für die Kranken recht schmerzhaft ist.

Diese Schwierigkeiten hatte schon Zwanck voll gewürdigt und dadurch zu umgehen versucht, daß er sein bekanntes Flügelpessar konstruierte, welches im geschlossenen Zustande sehr leicht durch den Introitus tief in die Scheide eingeführt und erst in den weiten Scheidengewölben durch die Aneinanderlagerung des gedoppelten Stieles zur Entfaltung gebracht werden kann. Bei diesem Pessarium kommt im vollsten Maße das Prinzip der umschriebenen circulären Spannung der Scheidengewölbe mit dauernder Querstellung des spannenden Ringes zur Geltung, und dementsprechend ist seine orthopädische Wirkung eine ganz vorzügliche. Aber bekanntlich hat sich der Zwanck'sche Apparat deshalb nicht bewährt, weil durch die scharfen Kanten der entfalteten Ringblätter schon nach kurzer Zeit tiefe Drucknekrosen in der Scheidenwand verursacht werden können. Das Instrument ist deshalb obsolet.

Als Resultat dieser Betrachtungen ergibt sich demnach die Tatsache, daß für die inoperablen Fälle von großem Genitalprolaps das richtige orthopädische Instrument noch fehlt, ein Ring, welcher in jeder beliebigen Größe in die reinvertierte Scheide eingelegt werden kann, welcher ohne Schädigung des gespannten Gewebes das Scheidengewölbe umschrieben und so stark entfaltet, daß wirklich eine dauernde Retention des Uterus und

der Scheide zustande kommt, und welcher durch eine besondere Vorrichtung daran gehindert wird, sich auf die Kante zu stellen, gleichzeitig aber leicht auch vom praktischen Arzte in die Scheide hineingeführt und aus der Scheide herausgenommen werden kann.

Ich habe den Versuch gewagt, ein derartiges Instrument zu konstruieren, und glaube Ihnen einen Apparat zeigen zu können, der wenigstens einigermaßen den gestellten Anforderungen entspricht.

In seiner Gestalt ähnelt das zusammengefügte Instrument am meisten dem Rosenfeld'schen Zapfenpessar. Doch existieren wesentliche Differenzen der beiden Pessarsorten.

Das maßgebende Novum des neuen Apparates, des Keulenpessariums, wie das Instrument nach der Form des angebrachten Zapfens heißen soll, besteht darin, daß der Ring und die Keule durch einen Bajonettverschluß in Verbindung stehen, durch welchen beide Teile sich leicht voneinander trennen und wieder fest zusammenfügen lassen, und daß demnach beide Stücke getrennt in die Scheide eingeführt und erst innerhalb der Scheide wieder fest ineinander gefügt werden können. Dadurch gewinnt man die Möglichkeit, einen großen Ring in Kantenstellung durch den Introitus einzuschieben. Hat dieser den Scheideneingang passiert, so wird er oberhalb des Introitus in dem weiten Scheidenrohr quer gestellt und dann erst die Keule an ihm befestigt und dadurch seine dauernde Querstellung gesichert.

Eine eingehende Beschreibung des von A. Schädel in Leipzig angefertigten Apparates erübrigt sich durch die beigefügte Abbildung.

Ich möchte nur darauf hinweisen, daß der die Ringlichtung quer überspannende Bügel natürlich ganz flach gehalten sein muß, damit er beim Einführen und Entfernen des Ringes in Kantenstellung nicht hindert.

Nach der Querstellung des Ringteiles oberhalb des Scheideneinganges geht man am besten mit dem Zeigefinger der linken Hand hinter den Querbügel und stellt durch den Fingerdruck das Bügelloch dem Introitus direkt gegenüber. Hierauf läßt sich mit der rechten Hand der Stecker (*a*) der Keule sehr leicht in das Bügelloch einführen und durch eine kurze Drehung der Keule um ihre Längsachse im Sinne der Uhrzeigerbewegung vermittels des Bajonettverschlusses feststellen.

Der Stecker (*a*) ist absichtlich konisch geformt. Die in dem Bügelloch befindliche Winkelrinne (*c*), welche den am Stecker befindlichen Stift (*b*) aufzunehmen hat, verläuft nämlich von ihrem Knie aus schräg nach der Ringlichtung hin. Dadurch wird der

konische Stecker bei der Drehung der Keule in das Bügelloch hineingezogen und hierdurch eine ausreichende Festigkeit in der Verbindung der beiden Teile erzielt.

Ich habe mit dem neuen Pessar schon eine ganze Anzahl von Kranken mit großem Genitalprolaps behandelt, darunter Frauen, bei denen, abgesehen von Hysterophoren, bisher kein orthopädischer Apparat die vorgefallenen Teile zurückgehalten hat. Einen Mißerfolg habe ich mit dem Instrumente bisher noch nicht erlebt und glaube auch, daß ein solcher nicht so leicht eintreten wird, wenn man nur den Ringteil des Pessariums in ausreichender Größe wählt.

In der Versuchszeit kam es vor, daß bei einem schlecht gearbeiteten Instrument die Keule sich spontan aus der Verbindung mit dem Bügel löste. Seitdem der konische Stecker durch die schräg verlaufende Führungsrinne in das Bügelloch hineingezogen wird, ist eine spontane Trennung der beiden Teile nicht wieder vorgekommen.

Für die Wahl der Keulenform des Zapfens waren zwei Gesichtspunkte maßgebend. Erstens ist bei dem runden dicken Ende der Keule nie eine Drucknekrose in der Scheidenwand zu befürchten; zweitens wird durch die Anschwellung des Zapfens der seitliche Ausschlag desselben in der Vagina ganz ausgeschaltet. Natürlich darf die Keule nicht so lang sein, daß sie aus dem Scheideneingange hervorsieht, weil sie sonst unbequeme Sensationen veranlassen kann.

Nur bei einer meiner Kranken, die einen ziemlich großen Ring trägt, bei welcher aber alle anderen Pessarsorten versagten, werden durch das Keulenpessar Beschwerden verursacht, Urindrang und erschwerte Urinentleerung. Die Urethra läßt sich aber leicht dadurch entlasten, daß die Kranke vor dem Urinieren die Keule mit dem Finger etwas tiefer in die Scheide hineindrückt.

Diskussion: Herr Littauer bemerkt, daß bei der vorgestellten Frau ein großer Vorfall durch ein verhältnismäßig kleines Pessar zurückgehalten wurde; das Menge'sche Pessar scheine viele Vorzüge vor dem Martin'schen zu besitzen. In den Fällen von Scheidenvorfall mit senil geschrumpftem Scheidengewölbe würde aber leider das Menge'sche Pessar nicht helfen; hier lasse auch die Ausfüllung der Scheide mit Paraffin nach Krönig im Stich, während sie da, wo die Füllungsmasse etwa birnenförmige Gestalt (oben breiter wie unten) annehmen könne, bisweilen sehr gute Dienste täte. L. verwendet an Stelle des Paraffins eine knetbare, weichbleibende und darum leichter einführbare und entfernbare Masse, das sog. Plasticin der Bildhauer.

Herr Füth: An dem Menge'schen Pessar leuchtet mir die Zweckmäßigkeit der pilzförmigen Gestalt des Stieles besonders ein. Bekanntlich beobachtete man ja, daß der spitze Stiel des gewiß sehr brauchbaren E. Martin'schen Pessars sich in die Vulva einspießte, und dies war der Grund, weshalb Sänger schon den Stiel des letzteren veränderte, und zwar bedeutend verlängerte, so daß er aus der Vulva herausragt und sich nicht mehr einspießen kann.

Herr Menge hebt noch besonders hervor, daß das neue Pessar auch in Fällen liegen bleibt, wo der Damm fehlt.

III. Im Anschluß an diese Demonstration zeigt Herr Menge Präparate, welche bei Operationen wegen rezidivierenden Blutungen gewonnen wurden und berichtet die betreffenden Kranken- und Operationsgeschichten.

IV. Herr Pankow stellt eine Pat. vor, die mit der Angabe in die Poliklinik kam, sie habe eine Geschwulst in der linken Seite des Unterleibes, die, wie ihr der behandelnde Arzt gesagt habe, in den letzten 3 Wochen etwa um das Dreifache gewachsen sei. Früher habe sie an der Stelle eine Wanderniere gehabt.

Durch die dünnen Bauchdecken sah man deutlich einen höckrigen Tumor hindurch, der links vom Rippenbogen bis auf die Darmbeinschaufel und nach rechts bis etwa zwei Querfinger über die Mittellinie reichte. Er war gut verschieblich, derb, vor ihm zog ein wurstförmiger Strang nach unten, das Colon descendens.

Die Untersuchung von der Scheide aus ließ mit Sicherheit einen kleinen retroponierten, von dem Tumor überlagerten, aber nicht mit ihm verbundenen Uterus erkennen, ebenso zwei schlanke Tuben und zwei kleine, unveränderte Ovarien.

Die linke Nierengrube war leer, blutiger Urin ist niemals entleert worden.

Aus dem Leersein der Nierengrube, der gerade für Nierentumoren charakteristischen Verlagerung des Colon descendens und besonders daraus, daß bei der Cystoskopie aus der linken Niere eiweißhaltiger Urin gewonnen wurde, während die rechte Niere normal sezernierte, wurde die Diagnose auf Nierentumor und wegen des rapiden Wachstums auf malignen Nierentumor gestellt.

Da, wie gesagt, die rechte Niere normal funktionierte, beschloß Herr Prof. Menge die Exstirpation der Niere, und zwar wählte er, wie das auch Trendelenburg und König z. B. für so große Tumoren vorgeschlagen haben, den transperitonealen Weg, der ja eine weit bessere Übersicht gibt und Verletzungen der gerade bei so großen Nierentumoren oft enorm dilatierten Kapselgefäße sicherer vermeiden läßt.

Durch einen Schnitt vom Rippenbogen bis zur Darmbeinschaufel über den lateralen Rand des linken Rektus wurde die Bauchhöhle eröffnet. Die auch hier enorm dilatierten Gefäße der Kapsel wurden, so weit es nötig war, unterbunden und dann der im übrigen wenig verwachsene und gut bewegliche Tumor langsam herausgeschält. Zum Schlusse wurden Ureter, Arteria und Vena renalis isoliert unterbunden. Die Wundfläche wurde drainiert, der Drainagengang so gut es ging von der übrigen Bauchhöhle abgeschlossen und die Gaze zum oberen Wundwinkel herausgeleitet.

Was nun den Tumor selbst anbelangt, so handelt es sich um ein zuerst von Birch-Hirschfeld sogenanntes Hypernephrom der Niere, ein Tumor, der, wie Grawitz nachgewiesen hat, durch Wucherung von versprengten Nebennierenkeimen entsteht. Mit Grawitz nehmen auch die meisten Autoren diesen Ursprung an. Hingegen meinen andere, es handle sich um Wucherung des Epithels der Harnkanälchen, und noch andere, es sei Proliferation des Peritheliums der Blutgefäße resp. des Endothelioms der perivaskulären Lymphbahnen.

Makroskopisch besteht der Tumor aus einer Reihe von Hohlräumen, die von mehr oder minder stark gefäßhaltigen Bindegewebssträngen geschieden sind.

Soweit überhaupt noch normales Nierengewebe vorhanden ist, ist es ganz an die Wand gedrängt, wie Sie hier sehen können (Demonstration des Präparates).

Hier sieht man auch in einer Partie normalen Nierengewebes einen kirschkerngroßen Knoten, der in seiner Farbe ganz dem Nebennierengewebe entspricht, der eben auch aus solchem besteht und aus dem allmählich durch Wucherung und folgenden Zerfall des Gewebes derartige Hohlräume sich bilden.

Die Prognose solcher Hypernephrome ist im allgemeinen eine ungünstige; zuweilen macht die Wucherung nicht an der Nierenkapsel Halt, sondern geht schrankenlos in die Umgebung weiter, so daß eine radikale Entfernung unmöglich wird.

Dann aber kommt es gerade bei diesen Tumoren sehr schnell und sehr oft zu Thrombosen der Venen, wodurch wieder die Gefahr einer Embolie und Verschleppung von Keimen eine große wird. Prädilektionsstellen für Metastasen sind besonders die Lungen und die andere Niere. In unserem Falle konnte der ganze Tumor leicht entfernt werden und eine Thrombenbildung in den größeren Gefäßen ist am Präparate nicht zu erkennen.

Trotzdem bleibt aber auch hier die Prognose zweifelhaft.

Herr Marchand gibt zu dem eben demonstrierten Nierentumor einige erläuternde Bemerkungen und weist vor allem auf den cystischen Bau der Geschwulst hin.

V. Herr Bretschneider: Demonstration einer herzlosen Mißgeburt und der dazugehörigen (Drillings-) Placenta.

Das Präparat stammt von einer 32jährigen IIIpara, bei der sehr starkes Hydramnion bestand und im 8. Monate der Gravidität spontan Frühgeburt eintrat. Das erste Kind wurde spontan geboren; es war ein Mädchen, wog 1200 g und war 35 cm lang, es starb nach kurzer Zeit. Als zweite Frucht wurde diese herzlose Mißgeburt hier manuell extrahiert und mit dieser Placenta hier zusammen wurde ein der fötalen Seite derselben anhaftender, in gesonderter Eiblase sitzender Embryo ausgestoßen, der, wie man sieht, einen mumifizierten Eindruck macht und etwa im 2.—3. Monate der Gravidität abgestorben sein muß.

Die Mißbildung, welche an Masse ungefähr so groß ist wie das zuerst geborene Kind, ist ein sogenannter Acardiacus. Sie besteht aus einem unförmlichen Fleischklumpen, dem die beiden unteren Extremitäten wie zwei unförmliche Fleischwülste anhängen. Kopf, Hals und obere Extremitäten fehlen ganz. Diese wulstige Form ist vor allem, wie man sich jetzt noch überzeugen kann, bedingt durch enorme Flüssigkeitsansammlung im Unterhautzellgewebe. Das Geschlecht ist gut zu erkennen, es ist ein Mädchen. Die Nabelschnur inseriert ungefähr $2^1/_2$ Querfinger oberhalb der Symphyse und besitzt drei Gefäßlumina. Ungefähr 2 Querfinger oberhalb des Nabels befindet sich eine ca. zehnpfennigstückgroße, pigmentierte und behaarte Stelle. Es ist dies der rudimentäre Kopf. Die von der Seite aufgenommene Röntgenphotographie läßt — allerdings nur undeutlich — einzelne platte Knochen an dieser Stelle erkennen, die wohl der rudimentären Basis cranii angehören dürften. Das übrige Knochenskelett ist zum Teil sehr gut ausgebildet. Die Knochen der beiden unteren Extremitäten und des Beckens sind ziemlich vollständig ausgebildet. Von der Wirbelsäule sind vorhanden fünf Kreuzbein-, fünf Lenden- und fünf bis sechs Brustwirbel, an den letzteren sitzt je ein Rippenpaar. Von den Baucheingeweiden ist vorhanden das Rektum, das Kolon, Ileum und ein Teil des Jejunum; letzteres endigt blind. Duodenum, Magen, Leber, Milz und Pankreas fehlen vollständig. Hingegen ist das uropoetische System gut ausgebildet. Brusthöhle und Organe derselben fehlen vollkommen.

Daß im vorliegenden Falle die Unterhaltung der Blutcirculation im Acardiacus vom Herzen der gut ausgebildeten Frucht aus stattgefunden hat, läßt sich aus der gemeinsamen Insertion beider Nabelschnuren bezw. aus der direkten Einsenkung der Nabelgefäße des Acardiacus in die entsprechenden der ausgebildeten Frucht erkennen. Eine genauere Präparierung der Nabelgefäße des Acardiacus innerhalb der Bauchhöhle konnte wegen Mangel an Zeit noch nicht vorgenommen werden. Die Ernährungsverhältnisse des Acardiacus sind, wie hieraus hervorgeht, denkbar ungünstige, da er von den Arterien des Nabelstranges des ausgebildeten Fötus her zu seiner Ernährung ausschließlich dessen venöses Blut bekommt.

Bemerkenswert ist noch, daß die ausgebildete Frucht ein auffallend großes Herz hatte (1,25% des Körpergewichtes, während nach Vierordt das normale Gewicht des Herzens beim Neugeborenen 0,89% des Körpergewichtes betragen soll). Diese Vergrößerung ist wohl, wie auch andere Beobachter meinen, als Hypertrophie anzusehen.

Was die Entstehung dieser Mißbildungen anbetrifft, so dürfte der vorliegende Fall die von Marchand aufgestellte Theorie (ungleichmäßige Sonderung der Furchungszellen der beiden Embryonalanlagen, welche eine ungleichmäßige Verteilung des Dottermateriales und ein Zurückbleiben der Entwicklung des Gefäßblattes des einen Embryo zur Folge habe) am meisten stützen. Gerade solche Fälle wie der vorliegende, bei denen die Leber und andere Baucheingeweide vollständig fehlen, deuten darauf hin, daß das Pfortadersystem von Anfang an rudimentär entwickelt gewesen sein muß, mithin auch das Dottergefäßsystem, d. h.

also, daß das Dottermaterial von Anfang an eine ungleichmäßige Verteilung erfahren haben muß.

Der dritte Fötus, welcher mit der Placenta ausgestoßen wurde, ist als ein Foetus papyraceus anzusehen. Kopf und Schwanzende sind gut zu erkennen. Da auch dieser kein gesondertes Chorion hat, so sind diese Drillinge als eineiige anzusehen.

VI. Herr Zangemeister: Ein Dammschutzphantom.

Das hier angegebene Phantom hat den Zweck, Studierenden und Hebammenschülerinnen den Dammschutz bei Kopflagen in Rücken- und Seitenlage zu demonstrieren und ausüben zu lassen,

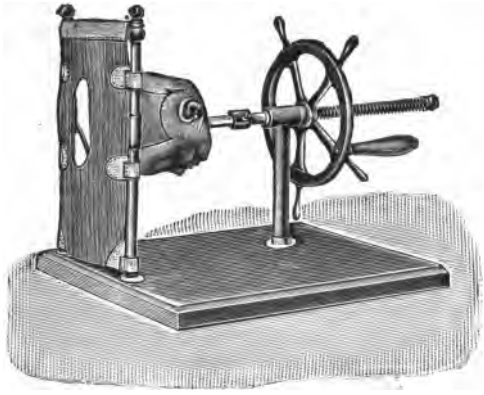

Fig. 1.

bevor sie denselben an der Lebenden selbst durchführen. Es soll gleichzeitig dazu dienen, den Mechanismus des Kopfdurchtrittes durch die Vulva bei Hinterhaupt-, Vorderhaupts- und Gesichtslagen zu zeigen.

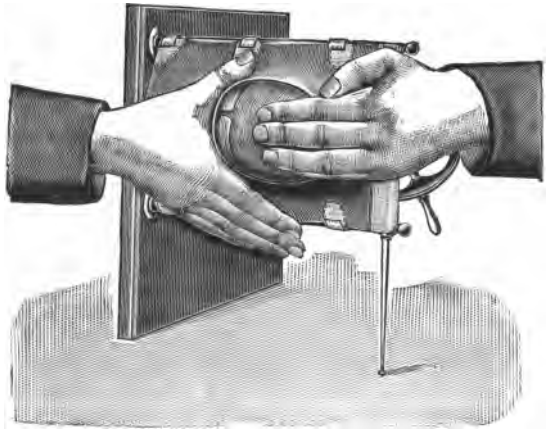

Fig. 2.

Eine Beschreibung erübrigt sich durch die beigefügten Abbildungen.

Der Kopf wird auf die Schraube aufgesetzt — entweder mit dem Gesicht nach unten zur Demonstration der Hinterhauptslage oder für Vorderhaupts- und Gesichtslagen umgekehrt —, dann wird die Schraube so weit vorgedreht, daß der Kopf in der betr.

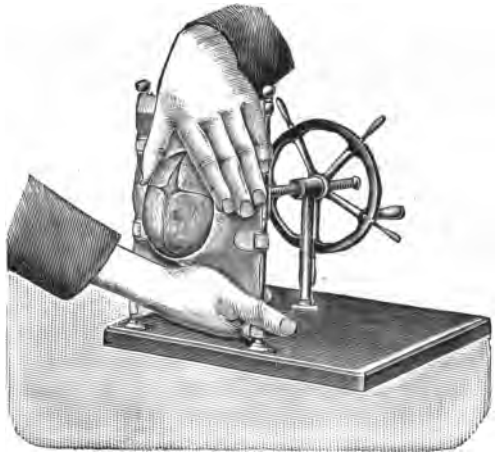

Fig. 3.

Lage zum Einschneiden kommt. Das Durchtreiben durch die Spalte geschieht langsam und kann in jeder Phase zur Demonstration unterbrochen werden. Die sogenannte dritte Drehung, die Austrittsbewegung, muß der den Dammschutz Ausübende am Phantom selbst

Fig. 4.

bewirken. (Der Kopf ist um eine quere Achse beweglich.) Selbstständig lies sich diese Drehung ohne wesentliche Komplikation des Apparates nicht erwirken. Überdies erscheint es mir ganz vorteilhaft. daß die beim Dammschutz sowieso nötigen Handgriffe, um jené

Drehung zu unterstützen, vor allem zunächst das Hinterhaupt e. c. herauszuarbeiten, am Phantom ausgeführt werden müssen, um einen naturgerechten Durchtritt zu erreichen.

Um auch den Dammschutz in Seitenlage zeigen zu können, läßt sich das Phantom auf die linke Seite umlegen. (Vgl. die Abbildungen.)

(Die Herstellung geschieht im Medizin. Warenhaus, Berlin N., Friedrichstr. 108. Preis: 55 ℳ.)

---

515. Sitzung vom 16. März 1903.

Vorsitzender: Herr Krönig; Schriftführer: Herr Donat.

Nach der Vorstandswahl für das Geschäftsjahr 1903/04, bei welcher die Herren Zweifel und Menge zum 1. und 2. Vorsitzenden und die Herren Clarus und Donat als Kassen- und Schriftführer wiedergewählt wurden, fand eine kurze Diskussion über den suprasymphysären Fascienquerschnitt statt, an welcher sich die Herren Füth, Menge, Littauer und Glockner beteiligten.

Herr Füth: Beitrag zur Kasuistik der Adenomyome des Uterus.

Gelegentlich einer norwegischen Reise August vorigen Jahres sah ich in Trondhjem auf Veranlassung des dort ansässigen, mir befreundeten Gynäkologen, Herrn Dr. Ouren, ein mikroskopisches Präparat an, welches auf den ersten Blick genau so aussah wie Schleimhaut des Uterus. Es stammte aber nicht aus dessen Cavum, sondern von einem Gewebsstückchen, welches aus einer Vorwölbung im hinteren Scheidengewölbe zur Probe exzidiert worden war. Die klinischen Notizen über die Pat., welche diesen Befund darbot, stellte Herr Kollege Ouren mir freundlichst zur Verfügung.

H., Hanna, 34 Jahre alt, Bauerntochter aus Lödingen auf der Insel Hindö (Lofoten), Nullipara.

Anamnese: Vor 5 Jahren nach einer Periode starke Schmerzen rechts im Unterleibe; 4 Tage Bettruhe. Seitdem immer heftige Beschwerden während der Menses, die nach Einsetzen derselben auftraten. Im Typus der Periode nichts Besonderes. April 1902 Appendektomie. Keine Besserung.

Seit mehreren Jahren leidet Pat. an Obstipation; in der letzten Zeit stellte sich etwas Ausfluß ein. Sie kam zu Herrn Kollegen Ouren Ende Juli 1902 wegen Schmerzen im Unterleibe, die namentlich während der Periode auftraten und dann fast unerträglich waren. Ferner bestand ein Gefühl von Drängen nach dem Mastdarm zu.

Befund: Nicht mager, aber anämisch. Hymen intakt. Portio virginell, zeigt an beiden Lippen eine etwa $^1/_2$ cm breite Erosion. Im hinteren Scheidengewölbe, dieses ganz ausfüllend und bis zur Höhe des äußeren Muttermundes herabreichend, eine weiche, in der Ausdehnung eines Dreimarkstückes ulcerierte, leicht blutende Masse, die sich nach oben hinter der Cervix und dem Uterus in einen etwa faustgroßen Tumor fortsetzt und mit ersterem fest zusammenhängt. Der Uterus wenig vergrößert, liegt anteflektiert, anteponiert und ist vollkommen unbeweglich. Nach rechts geht der Tumor bis an die Beckenwand heran, nach links überragt er nur wenig die Seitenkante des Uterus. Adnexe sind nicht isoliert zu tasten. Bei Untersuchung per anum fühlte man jene faustgroße, hinter dem Uterus liegende Vorwölbung durch die vordere Rektalwand durch. Die Schleimhaut war überall

glatt und ließ sich gegen die infiltriert erscheinende Unterlage verschieben. Diesen von Herrn Kollegen Ouren am 5. August in Narkose erhobenen Befund konnte ich bei einer Untersuchung einige Tage nacher nur bestätigen.

Eine bestimmte Diagnose stellte ich ebensowenig wie er. Natürlich dachten wir in Anbetracht des Befundes und der klinischen Symptome an einen malignen Tumor, und zwar in erster Linie an einen von einem oder beiden Ovarien ausgehenden. Jedenfalls erschien aber wegen der starken Schmerzen, welche die Kranke ganz arbeitsunfähig machten, der Versuch einer operativen Entfernung der Geschwulst indiziert, und auf die Größe der Beschwerden kann man daraus schließen, daß die Pat. sofort auf den Vorschlag eines Eingriffes einging, ohne daß ihr etwas Bestimmtes versprochen wurde, worüber Herr Kollege Ouren ganz erstaunt war; denn in der Regel kostet es sehr viel gute Worte, ehe die dortigen Frauen sich zu einer Operation entschließen. Die Ausführung derselben trat er in liebenswürdiger Weise an mich ab und assistierte mir bereitwilligst.

Laparotomie am 9. August 1902 nach Art der Wertheim'schen Totalexstirpation des Carcinoma colli uteri. Im kleinen Becken sah und fühlte man die Verhältnisse ziemlich genau so, wie sie vorher festgestellt worden waren. Das Cavum Douglasii war aufgehoben und ausgefüllt von einer bis nahe an den Fundus reichenden und mit dem Rektum fest zusammenhängenden Geschwulstmasse, die sich ziemlich derb anfühlte. Das Lig. latum der rechten Seite war bis dicht an die Ansatzlinie der Tube entfaltet und das rechte Ovarium lag der Geschwulst dicht an. Das linke Lig. latum war zwischen Uterushorn und Ovarium infiltriert, und diese Infiltration ging bis dicht an das Ovarium heran; im übrigen war dieses sowohl wie die Tube ohne Veränderungen. Der Uterus erwies sich als wie eingemauert und wich nicht aus seiner Lage, so daß vollkommen in situ operiert werden mußte. Es wurde zuerst das Lig. inf. pelv. links umstochen, dann das linke Lig. rotundum; hierauf durchtrennte ich das Lig. latum bis dicht an die Uterina. Dasselbe auf der anderen Seite. Dann Ablösung der Blase. Bei der Ablösung des hoch hinauf mit dem Uterus bezüglich der hinter ihm liegenden Geschwulstmasse fest zusammenhängenden Rektums gelang es mir nicht, im Gesunden zu arbeiten. Ich mußte Geschwulstmasse an der vorderen Wand desselben in großer Ausdehnung sitzen lassen, und zu einer umfangreichen Resektion konnte ich mich vorerst nicht entschließen. Ich legte dann unter Auseinanderdrängen der beiden Blätter des Ligamentum latum links den Ureter frei, unterband die Uterina, indem ich sie nach dem Wertheim'schen Verfahren auf den Zeigefinger brachte und verfolgte den Ureter weiter bis zum Eintritt in die Blase. An er seitlichen Cervixwand reichte die Geschwulstmasse schon dicht an sie heran. Ganz anders gestalteten sich die Verhältnisse auf der rechten Seite. Hier ging, wie sich beim Versuche, die beiden Blätter des Lig. latum auseinander zu breiten, zeigte, die Geschwulst bis an die Beckenwand heran, und der Ureter zeigte sich in seinem untersten Abschnitte ganz von derselben umhüllt. Ich mußte ihn, nachdem mir die Unterbindung der Uterina geglückt war, aus der Geschwulst herauspräparieren und dabei an der seitlichen Beckenwand noch Geschwulstmasse sitzen lassen. Deshalb verzichtete ich auf eine Resektion und Wiedereinpflanzung und ließ auch von weiteren Eingriffen am Rektum ab. Ich löste dann abwärts die Scheide aus, soweit es mir möglich war und schnitt sie, da mir Wertheim-sche Klemmen nicht zur Verfügung standen, ohne solche durch. Das Wundgebiet des kleinen Beckens drainierte ich durch den Scheidenstumpf nach abwärts und schloß daß Peritoneum durch eine fortlaufende Seidenligatur ab. Reinigung der Bauchhöhle. Schluß der Bauchwunde.

Verlauf. Die Heilung der Bauchwunde erfolgte glatt. Urinlassen nach 3 Tagen spontan; Stuhl die ersten Male auf Klysmata, später ohne solche. Die Temperatur stieg in den ersten Tagen nicht über 37,5° und der Puls verhielt sich dementsprechend. Vom 8. Tage an stellten sich für kurze Zeit ileusartige Erscheinungen ein, die Temperatur stieg auf 37,8°, der Puls auf 130. Doch gingen diese Symptome ohne operativen Eingriff wieder vorüber. Patientin erholte sich langsam und trat am 45. Tage nach der Operation die weite Reise mit dem Dampfer

in ihre Heimat an. Bei der Entlassung fühlte man von der Scheide aus eine quer verlaufende, harte dicke, am Rektum und an der Beckenwand fixierte Masse.

Seitdem ist es der Pat. immer besser gegangen, wie sie berichtete; sie kann essen, wieder arbeiten, hat keine Beschwerden und vor allem auch keine Schmerzen mehr nach dem Mastdarm zu. Anfang dieses Jahres war sie wieder einige Tage elend, hatte Magenschmerzen, Erbrechen, der Leib war aufgetrieben. Die letzten Nachrichten, die Herr Kollege Ouren erhielt, lauten wieder gut. Die Pat. ist sehr zufrieden und dankbar, sowie seit vielen Jahren nicht mehr so munter gewesen wie zur Zeit.

Das Exstirpierte besteht aus dem Uterus nebst den beiderseitigen Anhängen und dem obersten Abschnitt der Scheide, der an dem gehärteten Präparate stark zusammengeschnurrt ist. Die vordere Wand erkennt man leicht an der Stelle, an der die Blase festsaß. Die hintere Fläche des Uterus entbehrt bis etwa $1^1/_2$ Querfinger vom Fundus des glatten serösen Überzuges, sie sieht wie zernagt, ausgefressen aus. Etwa 3 cm vom Fundus entfernt ziemlich in der Mittellinie überragt eine kirschgroße Vorwölbung die Ebene der hinteren Wand, die hier noch ihren glatten Überzug hat. Wie

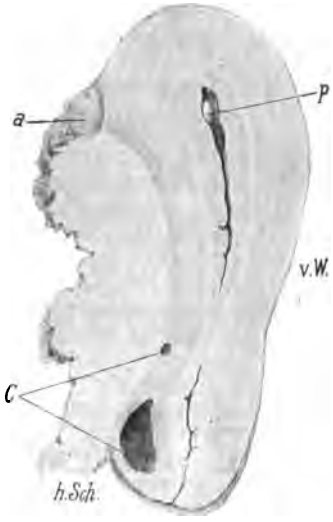

Fig. 1.

Fig. 2.

zerfressen sehen ferner die beiden Seitenkanten des Uterus, namentlich die rechte aus, und die Ausnagung des Gewebes geht beiderseits aufwärts bis in die Tubenwinkel und weiter in der Richtung des Lig. ovarii proprium bis an die Ovarien heran. Um den äußeren Muttermund herum bemerkt man die schon erwähnte, etwa $^1/_2$ cm breite Erosion. Die Tuben sind nicht verdickt, die Ovarien von entsprechender Größe. Das rechte enthält ein Corpus luteum. Einen Einblick in die inneren Verhältnisse der Geschwulst gestattet ein Sagittalschnitt durch das ganze (gehärtete) Präparat, wie ihn umstehende Zeichnung des gehärteten Präparates wiedergibt (Fig. 1).

Man sieht die ganz normal beschaffene vordere Wand (*v. W.*). Dann folgt der Durchschnitt durch das Uteruscavum. Man erkennt deutlich die Grenze der Schleimhaut gegen die Muskulatur. Die Mukosa, die auf eine kurze Strecke in der Gegend des inneren Muttermundes nicht getroffen ist, zeigt deutlich eine feine Streifung, im Fundus sitzt ein kleiner Polyp (*P*. Geht man weiter nach der hinteren Wand zu, so erkennt man, daß sich die Muskulatur in geringer Entfernung von der Mukosa streifenförmig wie zu einer Kapsel anordnet und eine Gewebsmasse (die Geschwulst) begrenzt, die wie gemasert aussieht und deren äußere Begrenzung wie ausgefranst erscheint. Diese Gewebsmasse reicht nach oben bis an jenen von außen schon sichtbaren Knollen, der sich hier auf dem Durchschnitt darbietet und als ein kleines subseröses Myom zu erkennen gibt (*a*). Nach abwärts erstreckt sich die Geschwulst bis zur Höhe des äußeren Muttermundes und stellt hier die Resistenz dar, auf die man bei vaginaler Untersuchung im hinteren Scheidengewölbe (*h. Sch.*) stieß und aus welcher die Probeexzision gemacht wurde. Etwa in der Höhe des inneren Muttermundes und weiter abwärts sieht man zwei mit dunklem Inhalte gefüllte Cysten von der gezeichneten Größe und Form.

Zur mikroskopischen Untersuchung wurden aus dem in Formalin vor- und in Alkohol nachgehärteten Präparate an den verschiedensten Stellen Stücke herausgeschnitten und teils in Celloidin, teils in Paraffin eingebettet.

Da ergab sich zunächst, daß jene eigentümlich gemaserte Geschwulst Drüsengewebe enthielt. Die einzelnen Schläuche sind längs, quer oder schräg getroffen und meist von einem ziemlich reichlichen, sogenannten cytogenen Gewebe umgeben; nur ganz einzeln liegen sie nackt der Muskulatur an. Das Epithel ist niedrig, die Kerne sind zentralständig, die Muskulatur ordnet sich um die Drüsen und das sie umgebende cytogene Gewebe herum. In den der Scheide naheliegenden Abschnitten der Geschwulst sind die Drüsen sehr zahlreich, sie liegen dicht beieinander und erwecken mit dem sie umgebenden kernreichen Schichten den Eindruck, als ob es sich um eine stark hyperplastische Uterusschleimhaut handle. Die mit *C* bezeichneten Hohlräume erweisen sich als stark erweiterte Drüsen mit einem sehr schönen einschichtigen Cylinderepithel. Sie enthalten, während für gewöhnlich die Drüsenlumina leer sind, Pigmentschollen.

Die Uterusmukosa, die von der Geschwulst schon makroskopisch scharf getrennt ist, läßt mikroskopisch nirgendwo Fortsätze erkennen, welche etwa die zwischenliegende Muskulatur durchsetzten und in den Tumor eindrängen. Auch die Cervicalschleimhaut erweist sich als von den im hinteren Scheidengewölbe liegenden Abschnitten der Geschwulst vollkommen getrennt. Die Uterusmukosa ist als hyperplastisch zu bezeichnen, und jener kleine Polyp zeigt einen typischen Aufbau. An den Tubenwinkeln fehlten rechts wie links drüsige Gebilde innerhalb der Muskulatur. Da, wo die medialen Abschnitte beider Ovarien mit der Geschwulstmasse in Verbindung treten, überwiegt ebenso wie im hinteren Scheidengewölbe deren drüsiger Anteil und zeigt in das ovariale Gewebe vordringend auch hier das Aussehen einer stark hyperplastischen Uterusmukosa. Im übrigen weisen beide Ovarien und ebenso die beiden Tuben nichts Besonderes auf.

Nach alledem ist die in Rede stehende Geschwulst als ein Adenomyom der hinteren Uteruswand zu bezeichnen, und es erhebt

sich dann gleich die Frage, ob die drüsigen Bestandteile vom Wolff'schen Körper oder von den Müller'schen Gängen herstammen. In dieser Hinsicht möchte ich darauf hinweisen, daß ich ebenso wenig wie Lichtenstern[1] in einem neuerdings beschriebenen Falle Endkolben, Sammelkanälchen oder Pseudoglomeruli nachweisen konnte. Auch ist der große Reichtum an cytogenem Gewebe auffallend; derselbe ist ja nach Pick differential-diagnostisch für die Herkunft der Drüsenschläuche von den Müller'schen Gängen zu verwerten, eine Anschauung, die vornehmlich von R. Meyer unter Hinweis darauf bekämpft wurde, das auch in den Adenofibromen des Ligamentum rotundum cytogenes Gewebe nachgewiesen sei[2]. Dagegen konnte ich kein Blut in der Umgebung der Drüsen oder in deren Innern (abgesehen von den etwas aus dem Geschwulstbereich liegenden Hohlräumen *C*) nachweisen, wie dies Lichtenstern gelang, in dessen Falle die Schleimhaut einer Höhle sehr deutlich ein der menstruierenden Uterusmukosa auffallend ähnliches Bild darbot. Deshalb, sowie wegen der Angabe der Pat., daß die ersten kolikartigen Schmerzen mit der ersten Periode einsetzten und seitdem nur zur Zeit der Menstruation auftraten, glaubt er schließen zu dürfen, daß einmal die drüsigen Elemente der von ihm beschriebenen Geschwulst von den Müller'schen Gängen herstammen, und daß ferner die embryonal verlagerte Uterusmukosa sich an der Menstruation beteiligt, das Blut sich in den Cysten gestaut und die Koliken während der Periode erzeugt habe. Letzterer Schluß lag um so näher, als nach Entfernung des Tumors die Menstruation stets normal und schmerzlos erfolgte. Auch in dem vorliegenden Falle setzten die ersten Beschwerden im Anschluß an eine Periode ein und seitdem bestanden immer heftige Schmerzen während derselben, die nach Einsetzen der Blutung begannen. Es liegt in dieser Hinsicht also eine Ähnlichkeit mit der Lichtenstern'schen Beobachtung vor und man kann sich nach alledem des Eindrucks nicht erwehren, daß auch in dem vorliegenden Falle die drüsigen Elemente von den Müller'schen Gängen abstammen. Man hat sich dies nach den Ausführungen von R. Meyer nicht so vorzustellen, daß ganze Drüsen oder Teile derselben verschleppt werden. Das geschieht nur mit einzelnen Zellen, die aber die Fähigkeit in sich haben, bei späterer Proliferation Drüsen zu bilden.

Ein wesentlicher Unterschied kennzeichnet aber den vorliegenden Fall gegenüber dem von Lichtenstern, nämlich der, daß ersterer diffus in die Umgebung sich ausgebreitet hat. Gerade auf diesen

---

[1] Beitrag zur Lehre vom Adenomyoma uteri. Monatsschrift für Geburtshilfe und Gynäkologie 1901. Bd. XIV. p. 317.

[2] Wer sich über das ganze Gebiet und seine strittigen Fragen zuerst einmal einen Überblick verschaffen will, findet eine sehr gute Bearbeitung der Literatur bis Ende 1900 in dem Sammelbericht von Hartz: »Neuere Arbeiten über die mesonephrischen Geschwülste«. Monatschrift für Geburtshilfe und Gynäkologie 1901. Bd. XIII. p. 95.

Punkt muß ich infolge des Widerspruchs des Herrn Prof. Menge etwas näher eingehen und auf Fig. 1, Taf. I der v. Recklinghausenschen Monographie[3] hinweisen. Herr Geh.-Rat v. Recklinghausen hatte die große Liebenswürdigkeit, mir die Originalzeichnung derselben zur Verfügung zu stellen, wofür ich ihm an dieser Stelle verbindlichst danken möchte, und mit seiner gütigen Erlaubnis gebe ich dieselbe vorstehend in Fig. 2 wieder, weil, wie ich glaube, ein Vergleich der letzteren mit Fig. 1 nach meiner Meinung das uneingeschränkte Wachstum der vorliegenden Geschwulst auf das Schlagendste dartut.

In dem v. Recklinghausen'schen Falle, dessen der Zeichnung zugrunde liegendes Präparat der Leiche entstammt, ist die Schleimhaut im ganzen Korpus verdickt, wie im vorliegenden Falle. Die Verdickung der Hinterwand wird hauptsächlich, wenn auch nicht ausschließlich durch einen intramuralen Tumor hervorgebracht, der die Schleimhaut nicht erreicht, sondern gegen diese durch ein 15 mm dickes Muskelgewebe abgeschieden ist, dessen parallel verlaufende Balkenzüge etwas konzentrisch angeordnet sind (s. o. Fig. 1). Die dorsale Begrenzung des Tumors fällt mit der Grenze der Uteruswandung selbst zusammen, kaum daß eine besondere 2 mm dicke Schicht das Tumorgewebe gegen die lockeren adhäsiven Bindegewebsmassen absondert und sich bei der mikroskopischen Untersuchung in der Tat als Rest des longitudinalen serösen und des subserösen Stratums der Uteruswandung ergibt, aber noch mit den drüsigen Strängen durchsetzt erscheint.

In einem ähnlichen Stadium hat auch der vorliegende Tumor sich befunden und ist dann, wie Fig. 1 zeigt, weiter gewuchert. Nach abwärts hat er sich bis in das hintere Scheidengewölbe entwickelt, nach hinten das Septum recto-vaginale durchbrochen und die Rektalwand, sowie zu beiden Seiten der Cervix namentlich rechts die Parametrien infiltriert und nach aufwärts sich bis in die Tubenwinkel und an die Ovarien heran vorgeschoben. Aus dieser Art der Ausbreitung erklärt es sich, daß später nicht nur Beschwerden während der Periode, sondern auch außerhalb derselben, wenn auch minder heftig, auftraten, daß insbesondere heftige Schmerzen in der Richtung nach dem Mastdarm sich bemerkbar machten, wie man dies bei fortschreitenden Karzinomen, die nach dem Rektum wuchern, öfter klagen hört.

Trotz dieses infiltrierenden Wachstums erweist sich das histologische Bild als nicht maligne, nach dem klinischen Bilde und nach dem Verlaufe der Operation muß man aber daran festhalten, daß die vorliegende Geschwulst als eine maligne zu bezeichnen ist. Diese Eigenschaft der Malignität ist bei Adenomyomen schon mehrfach beobachtet. So beschrieb schon v. Recklinghausen in seiner Monographie 3 Fälle, in denen Karzinom mit Adenomyom kombiniert war. Er faßt dieselben als Modifikationen des reinen von der Uterusschleimhaut[4] abstammenden Adenomyoms auf und ist der Ansicht, daß in diesen drei Beobachtungen das einfache Adenomyom in den zentralen Teilen deshalb karzinomatös geworden sei, weil diese von der Uterushöhle, deren Schleimhaut mehr oder weniger karzinomatös war, in irgend einer Weise beeinflußt wurde, und daß die Adeno-

[3] Die Adenomyome und Cystadenome der Uterus- und Tubenwandung, ihre Abkunft von Resten des Wolff'schen Körpers. Berlin, A. Hirschwald, 1896.

[4] l. c. p. 227.

myome in ihren biologischen Eigenschaften umgeändert worden seien. Im Gegensatz dazu berichtet Rolly[5] über einen Fall von Adenomyoma uteri mit Übergang in Karzinom und Metastasenbildung, in welchem die Uterusschleimhaut vollständig intakt war, also eine karzinomatöse Degeneration des adenomatösen Anteiles der Geschwulst allein vorlag. Die Pat., die an diesen Metastasen der Knochen, Pleura, Lymphdrüsen und Leber starb, hatte nie Symptome dargeboten, die auf ein Uterus- oder Unterleibsleiden hätten schließen lassen; sie wurde intern $^1/_2$ Jahr lang beobachtet, ohne daß eine Veranlassung vorhanden gewesen wäre, eine vaginale Untersuchung vorzunehmen. In diesem Falle stammten, wie Rolly annimmt, die drüsigen Einschlüsse, von denen das Karzinom ausging, von Resten des Wolff'schen Körpers, und das gleiche nimmt er von einem Falle an, den Babesiu bereits 1882 beschrieb und in welchem neben kleinen Myomen ein über faustgroßes, subseröses im Fundus saß; gerade in dessen Mitte hatte sich ein markiges Cylinderzellenkarzinom entwickelt; zugleich waren kleine, frische metastatische Knoten in der Leber und submiliare auf der Pleura vorhanden. Babesiu erklärte sich schon damals den Fall so, daß die epithelialen Gebilde in die Myome, die vielleicht in ihrer Anlage schon aus sehr frühen Stadien der embryonalen Entwicklung stammten, versprengt sein dürften. Schröder faßte den Fall so auf, als ob diese epithelialen Gebilde von der Mukosa abstammten, beim Wachstum des Myoms im Zentrum liegen blieben und dann karzinomatös entartet seien. Auch v. Recklinghausen[6] spricht von der Möglichkeit, daß gerade das Adenomyom von schleimhäutiger Abkunft besondere Neigung zur karzinomatösen Umwandlung zeige, wie seine Fälle A und B so deutlich bezeugten. Die von ihm beobachtete Epithelanordnung rechtfertigte durchaus den Gebrauch der speziellen Bezeichnung Adenokarzinom oder Adenoma malignum[7]. In einem dieser Fälle (Fall C) gelang es v. Recklinghausen nicht, eine richtige Muskelfaserneubildung nachzuweisen, welche genau den einzelnen Krebszellnestern anzupassen gewesen wäre. Dasselbe gilt auch von den peripheren Abschnitten der vorliegenden Geschwulst, an denen das stärkste Wachstum anzunehmen ist, d. h. also von denjenigen Partien, welche nach dem hinteren Scheidengewölbe sowie nach oben in die Gegend der Adnexe, besonders nach rechts hin, sich ausdehnten. Zwar sah man hier nur ein stark hyperplastisches Drüsengewebe, nichtsdestoweniger müßte man aber in Rücksicht auf ihr infiltrierendes Wachstum die vorliegende Geschwulst, wenn man sie genauer benennen wollte, als Myoadenoma malignum bezeichnen. In der mir erreichbaren Literatur konnte ich einen analogen Fall nicht auffinden, und deshalb dürfte sich die Mitteilung dieser einzelnen Beobachtung wohl rechtfertigen.

---

[5] Virchow's Archiv Bd. CL. 1897. p. 555.
[6] l. c. p. 234.
[7] l. c. p. 205.

Gegen die erwähnte Bezeichnung kann nach meiner Meinung nicht eingewendet werden, daß die Pat. noch lebt und es ihr zur Zeit gut geht, soweit die Nachrichten lauten. War doch schon bei der Entlassung eine harte Infiltration im kleinen Becken zu fühlen, ganz wie es nach der unvermeidlichen Zurücklassung von Geschwulstteilen zu erwarten stand. Ferner sind die Erscheinungen zu Anfang dieses Jahres (s. o.), wie sie ähnlicher Art auch in der Anamnese des Rolly'schen Falles hervortreten, nicht außer Acht zu lassen. Auch bezeichnet v. Recklinghausen die Malignität in dem ersten seiner Fälle (infiltrierter, myoplastischer Cylinderepithelkrebs) als eine nur geringe, und der langsame, über mehrere Jahre sich erstreckende Verlauf des Rolly'schen Falles läßt den gleichen Schluß zu, während der Fall von Babesiu[8] mangels entsprechender Angaben in dieser Richtung nicht zu verwerten ist.

Diskussion: Herr Menge opponiert dagegen, daß der Tumor ein maligner sei.

Herr Füth: Ich würde mich außerordentlich freuen, wenn Herr Menge mit seiner Auffassung Recht behielte. Denn in jenen Gegenden, in denen die Frauen sich so schwer zu einem Eingriffe entschließen, ist es von größter Bedeutung, daß es denen, die sich haben operieren lassen, auch auf die Dauer gut geht. Zu meinem Bedauern kann ich aber Herrn Menge's Auffassung nicht teilen und muß wiederum betonen: Es war unmöglich, die Geschwulst auszuschälen. Es ist danach als absolut sicher zu betrachten, daß Geschwulstteile, die die Tendenz hatten, in die Umgebung schrankenlos fortzuwuchern, am Rektum, an der seitlichen Beckenwand, am Ureter rechts sitzen geblieben sind. Deshalb muß man den Tumor als maligne ansehen.

Herr Glockner: Die mikroskopischen Präparate von Herrn Füth machen allerdings den Eindruck eines benignen Neoplasmas, doch möchte ich betonen, daß wir die Diagnose einer benignen Neubildung aus dem mikroskopischen Präparate nicht immer mit Sicherheit stellen können, zumal wir aus Schlagenhaufer's Publikation wissen, daß mikroskopisch reine Myome, wenn auch nur in außerordentlich seltenen Fällen, Metastasen machen können.

Für den malignen Charakter der Geschwulst würde auch, bis zu einem gewissen Grade, der Umstand sprechen, daß der Tumor von der Uterusmuskulatur nicht deutlich geschieden und diffus ins parametrane Gewebe eingewuchert war.

II. Herr Zangemeister berichtet über (in Gemeinschaft mit Herrn Dr. Meissl angestellte) vergleichende Untersuchungen von mütterlichem und kindlichem Blut und Fruchtwasser, bei welchen sich neben anderen Ergebnissen herausstellte, daß einmal — wie andere Autoren schon hervorgehoben haben — mütterliches und kindliches Blut im osmotischen Gleichgewicht stehen, daß zweitens das Fruchtwasser stets eine geringere molekuläre Konzentration hat als jene beiden Blutsorten. Als Erklärung für diese auffallende Erscheinung fand sich, daß es der kindliche Urin ist (und nur dieser sein kann), welcher das Fruchtwasser verdünnt, da er einen mittleren Gefrierpunkt von — 0,201° hat (But: — 0,537°, Fruchtwasser: — 0,472° im Mittel). Daß diese Verdünnung des Fruchtwassers nicht erst in der Geburt erfolgt, geht daraus hervor, daß sie 1) so bedeutend ist, daß mindestens 80 ccm des verdünnenden Urins nötig sind, um auch nur 500 ccm Fruchtwasser einen um 0,055° höheren Gefrierpunkt zu verleihen (eine Menge, die nicht während der Geburt abgeschieden werden kann), daß sich 2) die Differenz (gerade besonders groß) in einigen Fällen erwies, in

[8] Über epitheliale Geschwülste in Uterustumoren. Wiener med. Blätter 1882. p. 36.

welchen das Fruchtwasser vor irgend einer Wehentätigkeit untersucht werden konnte.

Dadurch ist zum ersten Male in absolut einwandsfreier Weise erwiesen, daß der Fötus intra-uterin regelmäßig uriniert und daß mindestens 16% des jeweils vorhandenen Fruchtwassers aus fötalem Urin bestehen.

Da der Urin des Neugeborenen fast regelmäßig eiweißfrei ist (24 Stunden nach der Geburt ist er aber meist eiweißhaltig!), das Fruchtwasser aber stets mehrere ‰ Eiweiß enthält, kann der Urin nicht die einzige Quelle des Fruchtwassers sein.

Da sich bereits im 5. Monat der Gravidität die Differenz nachweisen ließ, muß die fötale Urinsekretion bereits zu dieser Zeit bestehen.

Bei abgestorbener Frucht muß sich die Differenz allmählich verringern; das ist tatsächlich der Fall; ja es fand sich in Fällen, wo die Frucht lange abgestorben war, eine höhere molekulare Konzentration des Fruchtwassers als die des Blutes (Gefrierpunkt tiefer). Diese Differenz (nach der entgegengesetzten Richtung) wird dadurch bedingt, daß das Mekonium stets eine höhere molekulare Konzentration besitzt als das Blut, und daß nach dem Absterben der Frucht Salze aus dem Darm in die fötale Bauchhöhle und von da ins Fruchtwasser übertreten, wie sich in einem Falle mit Ascites deutlich nachweisen ließ.

Während also bei lebender Frucht durch die osmotische Differenz ein fortwährender Salzstrom von der Mutter zum Kinde hervorgerufen wird, besteht nach dem Tode der Frucht ein Salzstrom in umgekehrter Richtung.

Die nach dem Tode der Frucht durch den Darminhalt bedingte (relativ große) Differenz zwischen Fruchtwasser und Blut spricht dafür, daß durch den Tod der Frucht der Molekularaustausch zwischen Mutter und Kind wesentlich erschwert, verlangsamt wird, d. h. daß er vom Leben der Frucht, von dessen Circulation wesentlich abhängt, also größtenteils oder ausschließlich durch die Placenta erfolgt.

Die Gefrierpunktsdifferenz des Fruchtwassers bei lebender oder längere Zeit abgestorbener Frucht läßt sich unter Umständen diagnostisch verwerten gegenüber Kystomen, Ascites l. c., welch letztere stets den gleichen Gefrierpunkt aufweisen, wie das Blut außerhalb der Schwangerschaft (— 0,560°).

Die fortwährende molekulare Verdünnung des Fruchtwassers durch Harn, die daraus resultierende (Verschlucken) Verdünnung der fötalen Körpersäfte scheinen mir wesentlich dazu beizutragen, daß das fötale und mütterliche Blut am Ende der Schwangerschaft eine geringere molekulare Konzentration haben als sonst ($\Delta = -0{,}537$), wie von Krönig und Füth und mir anderen Orts angegeben wurde.

Diskussion: Herr Füth: Eine Reihe von Beobachtungen deuten darauf hin, daß das Blut der Mutter in der Schwangerschaft Veränderungen erleidet. So stellten Krönig und ich ja fest, daß der Gefrierpunkt desselben näher an 0° liege, als bei der nicht schwangeren Frau und ich konnte dies durch weitere Untersuchungen, über welche ich in der letzten Dezembersitzung hier berichtete, bestätigen. Ich meinte damals, ob vielleicht der Gasstoffwechsel dabei neben anderen Momenten eine Rolle spiele, insofern das Blut der Schwangeren und Kreißenden am Ende der Zeit mehr Sauerstoff enthalte als wie gewöhnlich und von letzterem ja eine Beeinflussung des Gefrierpunktes des Blutes in obigem Sinne erwiesen sei. Von diesen anderen Momenten hat Herr Zangemeister uns nach meiner Meinung in seinem Vortrage ein weiteres kennen gelehrt. Er ging davon aus, daß er in seinen, gemeinsam mit Herrn Meissl ausgeführten Untersuchungen auf dem Wege der Gefrierpunktsbestimmung die geringe molekulare Konzentration des fötalen Urins bestätigen konnte. Das durch ca. 16% fötalen Urins verdünnte Fruchtwasser sei bestrebt, sich mit den mütterlichen Gewebssäften in Ausgleich zu setzen, und so werde die Gefrierpunktsveränderung des mütterlichen Blutes, von der er sich auch überzeugen konnte, veranlaßt. Zu einer Übereinstimmung kommt es aber niemals, denn es bleiben immer erhebliche Differenzen zwischen

beiden Flüssigkeiten bestehen. Der Ausgleich ist also ein unvollkommener und auch wohl ein langsamer[1]. Herr Zangemeister spricht dabei nur von den Beziehungen zwischen Fruchtwasser und mütterlichem Blute, und deshalb möchte ich hinzufügen, daß, wie ich mir sehr gut vorstellen kann, die fötale Fläche der Placenta mit ihren dicht unter den Eihäuten liegenden weit verzweigten kindlichen Bahnen noch eher eine Rolle spielt, so daß also auch indirekt das mütterliche Blut beeinflußt würde. Widersprechen muß ich aber Herrn Zangemeister darin, daß nach seiner Meinung in der geschilderten Weise ausschließlich oder zum größten Teile die Veränderung des Gefrierpunktes des Blutes gegen Ende der Schwangerschaft und unter der Geburt zustande kommt. Ich möchte da einen Fall ins Feld führen, in welchem ich bei einer Kreißenden am Ende der Zeit den Gefrierpunkt des Blutes mit — 0,502 bestimmte, und in welchem das Kind bereits ca. 14 Tage abgestorben war. Wenn also der fötale Urin auf dem Wege durch das Fruchtwasser einen solchen ausschließlichen oder doch vorwiegenden Einfluß ausübte, so hätte in der Zeit seit dem Absterben des Kindes das mütterliche Blut sich dem normalen Gefrierpunkt von — 0,560 zum mindesten wieder nähern müssen, wiewohl ich gern zugebe, daß eine Beobachtung noch nicht alles beweist. Jedenfalls sind die vorgetragenen Untersuchungen als ein weiterer Schritt, in dies schwer zu ergründende Gebiet vorzudringen, freudig zu begrüßen und ich glaube, daß nur durch solche Detailarbeit einer so komplizierten Frage, wie sie nach meiner Meinung hier vorliegt, beizukommen ist.

---

516. Sitzung vom 20. April 1903.

Vorsitzender: Herr Zweifel; Schriftführer: Herr Bretschneider i. V.

I. Herr Zweifel: Über Prolapspessarien.

Sie haben in der Februar-Sitzung von Herrn Menge eine Besprechung gehört über Prolapspessarien, welche ausnahmsweise auch heute immer noch nötig sind, wo man Pat. aus irgend welchen Gründen nicht operieren kann und sie selbst nicht imstande sind ein Breslau'sches Pessar zu legen und zu entfernen. Wir haben in solchen Fällen die E. Martin'schen oder Löhlein'schen Pessarien angewendet. Doch wenn wir auch in Beziehung auf den Halt zufrieden waren, so machte sich doch oft, insbesondere bei älteren Frauen, der Übelstand bemerkbar, daß deren Entfernung recht schmerzhaft war. Runde Ringe sind leichter einzulegen und zu entfernen, fallen jedoch auch regelmäßig beim Pressen von selbst heraus. Ein Stiel oder Bügel ist notwendig, wenn die Prolapspessarien der Bauchpresse Stand halten sollen, und die Schmerzen beim Entfernen sind zu umgehen, wenn der Stiel oder Bügel vor der Herausnahme des Ringes entfernt werden kann; denn das macht die Schmerzen, daß man den Ring nicht drehen und mit seinem großen Durchmesser in die Rima pudendi einstellen kann.

Deswegen habe ich mit dem früheren technischen Leiter der Firma Alexander Schädel seit langem Versuche gemacht, einen beweglichen bezw. umklappbaren Stiel oder Bügel anzubringen, und bin in Verfolg dieses Gedankens auf den Vorschlag eines abschraubbaren Stiftes gelangt. Beim Auftraggeben dieses letzteren Modells, welches sie vor sich sehen, bemerkte mir der Vertreter der Firma, daß Herr Prof. Menge einen solchen Stiel mit Bajonnetteinsatz ebenfalls bestellt habe.

Bei dem nach meinen Angaben verfertigten Pessar ist der Stift ein- und abschraubbar und soll das Pessar mitsamt dem Stift eingesetzt werden, weil das Einsetzen nicht so schmerzhaft ist wie das Entfernen. Beim Herausnehmen wird

---

[1] Das würde zu den Untersuchungen stimmen, die Veit über die Durchlässigkeit der Eihäute anstellte, insofern er fand, daß dieselben am Ende der Schwangerschaft dem Charakter einer dialytischen Membran, aber nur in beschränktem Sinne, entsprechen. Untersuchungen über den osmotischen Druck zwischen Mutter und Kind. Zeitschrift für Geburtshilfe und Gynäkologie 1900. Bd. XLII. p. 325.

an den Stift, der zu diesem Zwecke vierkantig ist, eine Kornzange oder ein Tupferhalter gelegt und mittels desselben so lange die Schraube rückwärts gedreht, bis der Stift allein herauskommt. Dann kann ein Finger zwischen den Ring und

den queren Bügel eingesetzt, der Ring in die Saggitalebene gedreht und mit größter Leichtigkeit entfernt werden. Die Durchmesser betragen für die einzelnen Nummern 7 cm, 6 cm und 5 cm und sind zu beziehen von der Firma Alexander Schädel in Leipzig.

II. Herr Glockner: Über sekundäres Ovarialkarzinom.

Die Auffassung der sogenannten multiplen Primärkarzinome hat in den letzten zwei Jahrzehnten erhebliche Wandlungen erfahren. Während man früher geneigt war, beim Vorhandensein von Karzinomen verschiedener Organe eo ipso ein Abhängigkeitsverhältnis derselben anzunehmen, sind heute viele Autoren der Ansicht, daß es sich in solchen Fällen, ganz besonders bei dem neben Krebs anderer Organe bestehenden Ovarialkarzinom, um eine »Disposition des Individuums zu Geschwulstentwicklungen« handle (Pfannenstiel), und daß diese Fälle multiple Primärkarzinome darstellten.

Schlagenhaufer hat im vergangenen Jahre an der Hand eines umfangreichen eigenen kasuistischen Materials und eingehender Literaturzusammenstellungen nachzuweisen versucht, daß diese Ansicht unrichtig und das Vorkommen des metastatischen Ovarialkarzinoms durchaus kein so seltenes sei, als bislang angenommen wurde.

Wir haben in den letzten Jahren in der Universitäts-Frauenklinik zu Leipzig Gelegenheit gehabt, acht derartige Fälle zu beobachten, wozu noch zwei von mir früher als Assistent des pathologischen Instituts zu Genf genau untersuchte Fälle kommen.

In diesen Fällen bestand außer dem Ovarialkarzinom, welches, mit Ausnahme eines einzigen Falles, doppelseitig war, noch Karzinom des Magens 6mal, des Uterus 2mal, des Darmes und der Mamma (Rezidiv) je 1mal.

Ich bin auf Grund meiner Untersuchung dieser Fälle zu ganz ähnlichen Schlüssen gelangt wie Schlagenhaufer und glaube, daß in der ganz überwiegenden Mehrzahl der Fälle es sich um ein Abhängigkeitsverhältnis der Tumoren handelt, in dem Sinne, daß die Ovarialkarzinome Metastasen des primären Magen-, Darm- resp. Uteruskarzinoms darstellen.

Maßgebend für diese Auffassung war mir die Häufigkeit eines solchen Befundes, welche nach der Wahrscheinlichkeitsrechnung aus der Frequenz der Einzelerkrankung sonst nicht erklärt werden könnte, die allgemeinen Erfahrungen der pathologischen Anatomie und die meist sehr große Übereinstimmung des histologischen Bildes der Geschwülste beider Organe.

In einem Falle konnte ich nachweisen, daß sowohl die Ovarialtumoren wie die noch im frühesten Beginne stehende Geschwulstbildung an der Uterusserosa

auf Implantation von Krebszellen zurückzuführen sind, doch ist dieser Weg der Metastasenbildung, welcher für das Ovarium zuerst von Kraus nachgewiesen wurde, keineswegs der einzige oder wenigstens für die meisten Fälle in Betracht kommende.

Beim primären Uteruskarzinom, sowie dem Krebs der Bauchorgane, welcher noch nicht bis zur Serosa durchgebrochen ist, kommt dieser Weg nicht in Betracht; hier erfolgt die Metastasenbildung, wenn sie nicht per continuitatem entsteht, am häufigsten wohl durch retrograden Transport im Lymphgefäßsystem.

Die Reichel'sche Hypothese vom Transport der Krebszellen vom Ovarialkarzinom durch das Tubenlumen mit nachfolgender Implantation in die Schleimhaut des Corpus uteri ist bisher nicht bewiesen und auch durch die Beobachtungen Landerer's und Gebhard's nicht genügend gestützt.

Gerade beim primären Uteruskarzinom ist die Metastase durch retrograden Transport, bei den nahen Beziehungen des beiderseitigen Lymphgefäßsystems, am nächstliegenden. Die Ovarien sollen daher bei Uteruskarzinom auch immer mitexstirpiert werden.

Die bisherige Ansicht von der Seltenheit der Ovarialmetastasen läßt sich nach den heute schon zahlreich vorliegenden Beobachtungen nicht mehr aufrecht erhalten. Ein großer Teil der doppelseitigen soliden Ovarialkarzinome, welche bisher als primär angesehen wurden, sowie nicht wenige der sog. Endotheliome sind nichts anderes als Metastasen eines anderen, bei der Operation vielleicht nicht gefundenen karzinomatös erkrankten Organs.

Es muß deshalb bei der Operation eines jeden derartigen Falles auf das Verhalten des Magens, Darmes, der Gallenwege geachtet werden.

Bestehen Genitalblutungen, welche bei malignen Ovarialtumoren (primären wie sekundären) auch ohne maligne Erkrankung der Uterusschleimhaut nichts seltenes sind, wie Vortr. an einer Anzahl von Fällen selbst beobachtet hat, so muß vor der Operation durch Probeabrasio das Bestehen eines Uteruskarzinoms ausgeschlossen werden.

Die prinzipielle Uterusexstirpation bloß wegen der nicht so ganz seltenen Kombination des Uteruskarzinoms mit Eierstockskrebs erscheint nicht genügend begründet und bedeutet eine unverhältnismäßige Vergrößerung des Eingriffes.

Bemerkenswert erscheint die Tatsache, daß das Alter einen Einfluß auf die Entstehung und Entwicklung des sekundären Ovarialkarzinoms zu haben scheint.

Gerade bei jugendlichen Personen tritt dasselbe am häufigsten auf, und bei diesen kommt es zur Bildung besonders umfangreicher Geschwülste.

Interessant war in einem Falle die karzinomatöse Infektion der Lymphgefäße des puerperalen Uterus, welche höchstwahrscheinlich durch retrograden Transport entstanden ist und bisher nur in zwei Fällen von Römer beobachtet wurde.

III. Herr Glockner: Über ein fast ausschließlich aus Schilddrüsengewebe bestehendes Ovarialteratom.

M. H.! Ich möchte im nachfolgenden kurz einen kleinen Ovarialtumor schildern, welcher sowohl durch seine Seltenheit, als auch durch die Ausblicke, welche er auf eine eigenartige Geschwulstbildung im Eierstock — das sogenannte Folliculoma malignum ovarii Gottschalk's — eröffnet, von Interesse ist.

Der Tumor stammt von einer 57jährigen Frau, welche wegen eines großen Scheidenprolapses in die Behandlung der Klinik kam. Irgend welche Symptome hatte die dem linken Ovarium entsprechende Geschwulst nicht gemacht. Die übrigen Organe waren gesund, speziell bestand kein Ascites oder Vergrößerung der Schilddrüse.

Der Ovarialtumor wurde per laparotom. entfernt, das andere Ovarium schien gesund, wurde zurückgelassen. Nach Ventrifixur des Uterus wurde durch eine vordere und hintere Kolporrhaphie die Scheide stark verengert.

Nach fieberfreiem Verlaufe konnte Pat. am 20. Tage post operat. entlassen werden.

Der Tumor ist annähernd eiförmig und weist in gehärtetem Zustande Maße von 8 : 6 : 5 cm auf. Die Oberfläche ist leicht höckrig, die Konsistenz eine derbe, an einzelnen Stellen prallelastische. Auf dem Durchschnitte besteht die Geschwulstmasse zum größeren Teile aus kleinsten bis gut bohnengroßen, cystischen Hohlräumen, welche mit einer gelblichen, zähen, honigartigen Masse erfüllt sind. Zwischen den Hohlräumen findet sich ein fibröses Gewebe, welches mit der Lupe gleichfalls kleinste Cystchen erkennen läßt, sowie eine homogene, durchscheinende Masse eingelagert.

Hinsichtlich des mikroskopischen Befundes kann ich mich ganz kurz fassen. An der Peripherie besteht eine meist nur sehr schmale Zone eines kernreichen Bindegewebes, welches durch die korkzieherartig gewundenen Gefäße und ziemlich zahlreichen Corpora albicantia als Ovarialgewebe charakterisiert ist. Follikel sind nirgends zu finden.

Im übrigen besteht die Geschwulstmasse so gut wie ausschließlich aus gewuchertem Schilddrüsengewebe, welches bald durch kleine kuglige oder ovale Haufen und solide Stränge kubischer oder mehr platter Zellen, bald durch mit gleichgeformten Elementen ausgekleidete, leeren oder, was das Häufigere ist, mit kolloidalem Inhalte erfüllte Bläschen und Schläuchen dargestellt wird.

An einzelnen Stellen besteht das Gewebe aus einem weiten Maschenwerk, welches mit Kolloidsubstanz erfüllt und mit einer Lage ganz platter Zellen ausgekleidet ist. Das zwischen den Blasen, Schläuchen und Strängen befindliche Bindegewebe ist z. T. fibrillär, mäßig reichlich vaskularisiert, z. T. hat es eine Homogenisierung erfahren und ist auf große Strecken hin hyalin. Diese letzteren Partien enthalten gleichfalls, wenn auch in geringerer Menge, epitheliale Bestandteile in Form kleiner Bläschen und Zellhäufchen eingelagert.

Die Kolloidsubstanz gibt mit den verschiedenen Färbemitteln die typischen Färbereaktionen des Kolloids.

Häufig finden sich in den Blasen dunkelfärbbare Massen von offenbar eingedickter Kolloidsubstanz, welche des öftern auch Verkalkung zeigt. Auch im Bindegewebe sind oft Kalkkonkremente eingelagert.

Ich hatte bereits eine ziemlich große Anzahl von Schnitten, welche etwa 15 verschiedenen Stellen des Tumors entstammten, angefertigt und durchgesehen, ohne etwas anderes als das bisher Geschilderte zu finden, als ich in einigen wenigen Schnitten eines der Stücke eine kleine Knorpelinsel und, dicht dabei liegend, einige anders geformte Drüsenschläuche, welche an Schweißdrüsen erinnern, entdeckte.

Hatte ich schon zu Anfang angenommen, daß es sich um eine teratoide Geschwulstbildung handle, so war diese Auffassung durch diesen Befund nun völlig außer Frage gestellt.

Es handelt sich im vorliegenden Falle um ein Ovarialteratom, in welchem nur das Schilddrüsengewebe zur stärkeren Ausbildung gelangt war und durch Wucherung eine typische Struma produziert hatte.

Nun ist ja an und für sich das Auftreten von Schilddrüsensubstanz in Ovarialteratomen keine besondere Seltenheit und auch das Vorkommen richtiger Strumen ist neuerdings von Katsurada[1] und Pick[2] beschrieben worden; es betraf dies aber doch immer nur quantitativ sehr zurücktretende Teile der Geschwülste.

Vor einigen Jahren beschrieb Gottschalk[3] einen bösartigen Tumor des Ovariums unter dem Namen »Folliculoma malignum ovarii«, welcher seiner Ansicht nach von der Wand der Primordialfollikel ausgegangen war[4].

Einen ganz analogen Fall demonstrierte Kretschmar[5] auf dem Gießener Kongresse als Endotheliom.

Ich habe seinerzeit Gelegenheit gehabt, eine Anzahl der Kretschmar'schen Präparate durchzusehen und habe damals schon den Herren Kretschmar und Gottschalk gegenüber die Ansicht ausgesprochen, daß es sich um Schilddrüsengewebe handle und die Tumoren Teratome seien, welche Ansicht unabhängig von mir auch Pick (l. c.) vertritt.

Ich halte es nicht für ausgeschlossen, daß auch in diesen beiden Geschwülsten, welche mit meinem Tumor im wesentlichen identisch sind, vielleicht noch andere Gewebe vorhanden waren, wenn ich berücksichtige, nach wie langem Suchen ich im vorliegenden Falle erst die kleine Knorpelinsel auffand.

Beim Vorhandensein derartig kleiner Mengen eines Gewebes ist es ja immer mehr oder minder ein Spiel des Zufalls, wenn dieselben gefunden werden.

Im übrigen halte ich diesen Punkt für gar nicht so bedeutungsvoll; auch wenn die Geschwülste Gottschalk's und Kretschmar's keine anderen Gewebe enthielten, so würde dies an der Auffassung der Tumoren als Teratome nichts ändern.

Die Lehre von Wilms, daß die Teratome Abkömmlinge aller drei Keimblätter enthalten, wird meines Erachtens dadurch keineswegs umgestoßen. Es würde sich bei diesen Beobachtungen, ähnlich wie in dem Falle von Saxer[6], welcher in einem sonst normalen Ovarium als einziges fremdartiges Gewebe einen Zahn fand, um das

---

[1] Ziegler's Beiträge 1901. Bd. XXX.

[2] Deutsche Medizinal-Zeitung 1902. Nr. 35.

[3] Ein neuer Typus einer kleincystischen bösartigen Eierstocksgeschwulst. Archiv für Gynäkologie Bd. LIX.

[4] l. c. p. 692.

[5] Verhandlungen der Deutschen Gesellschaft für Gynäkologie Bd. IX. p. 459.

[6] Ein Beitrag zur Kenntnis der Dermoide und Teratome. Ziegler's Beiträge 1902. Bd. XXXI.

Rudiment einer Embryonalanlage handeln, in welcher eben nur das eine Gewebe zur Entwicklung gelangte.

Diese Fälle als Struma thyreoidea ovarii aberrata zu bezeichnen, wie es Pick vorschlägt, halte ich nicht für zweckmäßig, denn bei diesem Namen denkt man unwillkürlich an die Struma lipomatodes aberrans renis von Grawitz, und diese Fälle, die sogenannten Grawitz'schen Tumoren, können nach unseren heutigen Anschauungen über die Teratome doch in keiner Weise mit denselben in Parallele gesetzt werden.

Die Tumoren Gottschalk's und Kretschmar's waren bösartig, während mein Tumor nach dem anatomischen wie klinischen Befunde benign zu sein scheint, obgleich das histologische Bild aller drei Geschwülste nach Gottschalk's Abbildungen und Kretschmar's Präparaten in allen wesentlichen Punkten übereinstimmt.

Es ist ja auch vom Schilddrüsenkropfe bekannt, daß nicht so ganz selten histologisch rein adenomatöse Strumen alle Charaktere eines malignen Tumors zeigen können.

---

517. Sitzung am 18. Mai 1903.

Vorsitzender: Herr Zweifel; Schriftführer: Herr Donat.

Herr Zweifel berichtet zunächst über die weiteren Vorbereitungen zum 50jährigen Jubiläum der Gesellschaft.

Hierauf hält Herr Füth seinen Vortrag: Beiträge zur Händedesinfektion. (Erscheint ausführlich in der Monatsschrift f. Geburtshilfe u. Gynäkologie.)

Diskussion: Herr Zweifel: Es sei nicht zu leugnen, daß, wie Herr Füth im Eingang seines Vortrags bemerkt habe, das Interesse sehr vieler Chirurgen und Gynäkologen an Arbeiten über die Desinfektion verloren gegangen sei, ja vielfach der Eindruck erweckt werde, daß die Praktiker von diesen Arbeiten mehr wie genug haben und sie nicht mehr lesen. Dieser sich geltend machende Überdruß sei einesteils dadurch entstanden, daß die Praktiker sich in ein Verfahren eingelebt hätten, mit dem sie im allgemeinen sehr gute Erfolge erzielten und die Nörgelei satt hätten, daß dies noch nicht genüge, zum zweiten durch die regelmäßig sich widersprechenden Ergebnisse der experimentellen Arbeiten.

Der erstere Standpunkt sei nicht richtig, weil grundsätzlich die Erfolge der Praxis für die Lehren der Desinfektion nicht beweisend seien, sonst wäre man seit 25 Jahren damit fertig gewesen, während gerade die theoretischen Arbeiten immer mehr und mehr zu einer Verschärfung der Desinfektion und zu einer Verbesserung der Resultate geführt hätten.

Der zweite Grund für den Überdruß derjenigen Praktiker, welche nichts mehr von neuen Arbeiten über Desinfektion lesen oder hören mögen, weil sich die Arbeiten regelmäßig widersprechen und korrigieren, sei auch völlig unberechtigt; denn es sei aus diesen Widersprüchen nur das eine zu schließen, daß diese Aufgabe recht schwer zu lösen sei, und daß so lange unverdrossen weiter gearbeitet werden müsse, bis eine Übereinstimmung erzielt sei.

Wenn man heute davon noch nicht sprechen könne, so sei doch die Ernte aus den bisherigen Arbeiten reich genug, um zur Fortarbeit an diesem spröden Thema zu ermuntern, und es stehe denen, welche gewissenhaft ihre Zeit auf die Erledigung dieser Aufgabe verwendet hätten, doch schließlich die Aussicht auf gerechte Anerkennung offen, denn diese Aufgabe sei unleugbar die wichtigste im ganzen Gebiet der operativen ärztlichen Tätigkeit.

Von jeder Arbeit, auch einer solchen, die mehr Stoff zur Widerlegung als zur Bestätigung liefere, komme mittelbar etwas zur Förderung der Aufgabe heraus.

Die Versuche von Füth hatten die Aufgabe, die Anschauungen Ahlfeld's bezw. Reinicke's und diejenigen Richard Schaeffer's zu prüfen, und dazu möchte Redner doch wünschen, daß noch Versuche genau in der gleichen Anordnung wie diejenigen Ahlfeld's, welche er in Gießen zeigte, nachgemacht würden, um die Fehlerquellen unanfechtbar nachzuweisen, wenn er auch auf die heute vorgebrachten Ergebnisse hin überzeugt sei, daß die Verschiedenheit der Resultate durch die nicht ebenso entschiedene Aufweichung und Keimabnahme zu erklären sei.

Die genaue Wiederholung müsse ergeben, ob die Übertragung von Alkohol in die Gummifinger hinein oder die nicht ebenso kräftige Keimabnahme den Unterschied bedinge.

Wenn nun die letzten Versuche Füth's den Schluß ergeben, daß die Heißwasser-Alkoholdesinfektion keineswegs genüge, um eine Keimseltenheit wirklich zu erzielen, so ist damit auch deren Wert für die Praxis abgetan. Gewiß besteht zwischen der Theorie und Praxis der Desinfektion ein gewaltiger Unterschied. Es ist mit den Desinfektionsmitteln, die wir heute nicht anders denn als Halb- oder Scheindesinfektionsmittel bezeichnen können, wie die Karbolsäure, ja sogar mit dem Chlorwasser, schon eine wahre Umwälzung in der Wundbehandlung erzielt worden gegen früher, wo man ahnungslos die Verwundeten und Kreißenden in großer Zahl infizierte. So glaube er auch, daß der Alkohol für viele vegetative Formen von Bakterien eine beschränkte bakterizide Wirkung habe. Einen weiteren Schritt in der Besserung der Verhältnisse brachte die Einführung des Sublimats und die viel schärferen Vorschriften zur Desinfektion. Aber die Ärzte, die modern sein und nicht in die Fehler der Widersacher von Semmelweis verfallen wollen, welche an altem Kram festhielten, weil ihnen das Neue unangenehm war, sollten auch die richtigen Konsequenzen ziehen. Redner bezeichnet es als ein altes abgetanes Vorurteil, wenn man mit einem einzelnen Erfolg der Praxis beweisen wolle, daß diese oder jene Desinfektionsmethode vollkommen genüge, weil alle einstigen guten Erfolge der Chirurgie und Geburtshilfe aus der vorantiseptischen Zeit ebensoviele Beweise seien, daß man recht oft ungestraft gegen die Antisepsis sündigen konnte. Er mache diese Bemerkungen gegen die Äußerung von Lauenstein, welcher einen Fall zum Lobe der Heißwasser-Alkoholdesinfektion deutete, in dem er nach einer solchen Desinfektion mit Händen, die vorher infiziert waren, einen Kranken nicht infizierte, dagegen ein Panaritium an der eigenen Hand davontrug. Redner meint, daß dies ein nicht zu leugnender Beweis dafür sei, daß man mit dem Alkohol die Finger nicht desinfizieren könne, und daß das Ausbleiben einer Erkrankung des Operierten ebensogut einem günstigen Zufall oder der guten Konstitution des Kranken als der Heißwasser-Alkoholdesinfektion zuzuschreiben sei.

Wenn diese und die früher unternommenen Versuche recht deutlich vor Augen führen, daß eine Schnelldesinfektion der Hände recht schwer und, wo diese mit pathogenen Keimen beladen sind, unmöglich ist, so müssen zwei Grundsätze besonders beachtet werden, nämlich: 1) die Hände vor Gelegenheiten zu bewahren, wo eine Infektion derselben vorkommen könne, und 2) Operationen nicht anders als mit Gummihandschuhen auszuführen. Wir haben uns daran gewöhnt, grundsätzlich alle Operationen — geburtshilfliche und gynäkologische —, ebenso das Touchieren, nur noch mit Gummihandschuhen nach Friedrich durchzuführen und bemerken für alle Kollegen, die sich wegen der Erschwerung des Tastens davor scheuen, daß dies nur eine Sache der Gewohnheit ist, welche in kürzester Zeit überwunden wird.

Das geschah nicht, weil Redner mit den früheren Erfolgen unzufrieden war oder weil er mit dem eingeführten Verfahren der Händedesinfektion Fehlschläge erlebt hatte, sondern erstens weil seine Haut unter dem vielfachen Desinfizieren litt und weil das Operieren mit Gummihandschuhen im Falle von Fieber den Vorwurf der Keimübertragung ausschließt.

Redner kann nicht behaupten, daß die Erfolge durch die Gummihandschuhe bemerkbar besser geworden seien und doch werde er nach Überwindung der ersten Unbequemlichkeit nicht mehr davon abgehen.

Darin ist er völlig entgegengesetzter Ansicht als Ahlfeld, der da meinte, daß die Gummihandschuhe nach kurzer Zeit wieder aus dem Gebrauch verschwinden werden und nur eine vorübergehende Mode seien. Redner lebt der Überzeugung, daß sie sich in der ärztlichen Tätigkeit immer mehr einbürgern und eine Zeit kommen werde, in der man es für unglaublich hält, daß je pathologische Anatomen Sektionen oder gar Chirurgen Operationen an Leichen ohne Gummihandschuhe ausgeführt haben.

---

518. Sitzung am 15. Juni 1903.

Vorsitzender: Herr Zweifel; Schriftführer: Herr Glockner i. V.

I. Herr Füth: Über die Entstehung einer Blasen-Scheidenfistel durch Unfall.

Die Beobachtung betraf eine 71jährige Frau, die an einem Totalprolaps litt. Weihnachten 1902 fiel sie, während der Vorfall draußen sich befand, infolge Ausrutschens bei Glatteis auf das Gesäß und kam auf den Vorfall zu sitzen. Es entstand hinterher eine starke Blutung, und seit jener Zeit geht aller Urin unwillkürlich ab. Genauere Beschreibung der Fistel und Demonstration einer stereoskopischen Aufnahme schließen sich an.

(Ausführliche Mitteilung erfolgt in der Monatsschrift f. Unfallheilkunde.)

Zur Diskussion bemerkt Herr Windscheid: Der Zusammenhang des Unfalls mit der Verletzung in dem Falle von Herrn Füth ist ja ganz zweifellos. Weniger klar liegen die Verhältnisse bei den im Anschluß an einen Unfall entstandenen Lageanomalien des Uterus und wäre es sehr wünschenswert, diese Fragen in der Gesellschaft einmal zur Diskussion zu stellen.

II. Herr Füth: Demonstration eines mikroskopischen Präparats von Tubenschwangerschaft.

III. Herr Zangemeister: Blut und Harn bei Eklampsie.

(Die Arbeit erscheint ausführlich in der Zeitschrift für Geburtshilfe u. Gynäkologie Bd. L.)

Diskussion: Herr Füth: Herr Zangemeister sprach davon, daß der Blutdruck bei Eklamptischen erhöht sei, bezw. daß man aus erheblichen Blutdrucksteigerungen ante oder intra partum den Ausbruch einer Eklampsie mit ziemlicher Sicherheit prognostizieren könne. Es gibt mir diese Bemerkung willkommene Gelegenheit, auf Untersuchungen zu sprechen zu kommen, die ich schon vor längerer Zeit abgeschlossen, zu deren Ausarbeitung ich aber infolge intensiver Beschäftigung mit anderem bisher noch nicht Zeit gefunden habe. Die Herren, die in Gießen auf dem Kongreß waren, werden sich entsinnen, daß Krönig auf Grund gemeinschaftlicher Untersuchungen mit mir die Eingangsbemerkungen über den Blutdruck bei Eklamptischen in einem Vortrag schon als Tatsachen hinstellte. Kurz darauf erhob sich Schröder und behauptete das Gegenteil. Es lag uns infolgedessen ob, unsere Untersuchungen nachzuprüfen, und ich möchte hier nur soviel mitteilen, daß ich unsere früheren Beobachtungen in einer viel größeren Anzahl von Fällen als Schröder untersuchte, voll und ganz bestätigen konnte. Ich arbeitete allerdings, wie damals, mit dem Apparat von Riva-Rocci, während Schröder bekanntlich den Gärtner'schen Tonometer benutzte. Es haben sich aber neuerdings die Untersucher in der Mehrzahl für den ersteren ausgesprochen und ich möchte hier nur erwähnen, daß ich vor allem bei eklamptischen Wöchnerinnen zwischen den Anfällen enorm hohe Werte gefunden habe, so daß bei Kontrollmessungen mit dem Gärtner'schen Apparat dessen Skala überhaupt nicht ausreichte.

IV) Herr Zangemeister: Über den Mechanismus der Dammrisse.

(Die Arbeit erscheint ausführlich in der Zeitschrift für Geburtshilfe u. Gynäkologie Bd. L.)

---

519. Sitzung am 13. Juli 1903.

Vorsitzender: Herr Zweifel; Schriftführer: Herr Donat.

Herr Zweifel spricht über Eklampsie.
(Die Arbeit erscheint ausführlich im Archiv für Gynäkologie.)

Diskussion verschoben.

Aufnahme zweier neuer Mitglieder.

---

520. Sitzung am 19. Oktober 1903.

Vorsitzender: Herr Zweifel; Schriftführer: Herr Donat.

Der Schriftführer verliest nach Eröffnung der Sitzung die Bestimmungen über Abgabe der Referate gehaltener Vorträge und Rückgabe der von ihm während der Diskussion nachgeschriebenen Diskussionsbemerkungen und bittet um Einhaltung der Bestimmungen, damit er in der Lage sei, die Sitzungsberichte schnell und vollständig zum Druck zu übergeben.

Zur Tagesordnung erhält das Wort:

I. Herr Littauer demonstriert

1) Dermoidkystome beider Ovarien, welche einer Schwangeren per laparot. entnommen waren; die Schwangerschaft endete mit Abort am 6. Tage nach der reaktionslos verlaufenen Operation, wohingegen in einem fast gleichzeitig operierten Falle von einseitiger Dermoidcyste die Gravidität nicht unterbrochen wurde. Während der linksseitige Tumor das übliche Bild der Ovarialdermoide darbot, enthielt das rechte Ovarium, in dem sich das Corpus luteum befand, eine walnußgroße Höhle, in welche auf der Höhe einer vorspringenden Leiste ein wohlausgebildeter isolierter Zahn hineinragt.

2) Den Arcus pubis eines osteomalakischen Beckens mit Hernia obturatoria. Frau R., welche von L. jahrelang mit Phosphor behandelt worden war, starb an einer interkurrenten Lungenaffektion; sie hatte niemals, auch nicht zu der Zeit als sie noch menstruierte, über Schmerzen geklagt, welche auf eine Hernia obturatoria hätten bezogen werden können. Im Bruchkanal war kein Darm, doch befand sich über die Hälfte des linken Ovariums darin, welches leicht wieder herausgezogen werden konnte.

Diskussion. Zur Demonstration I bemerkt Herr Zweifel, daß es sehr wunderbar ist, wenn nach Entfernung beider Ovarien Abortus nicht eintritt, berichtet über einen gleichen Fall mit Abort. Die Fälle, wo nach Entfernung eines Ovariums die Schwangerschaft keine Unterbrechung erleidet, sind häufiger.

II. Herr Littauer: Beitrag zur Frage der Malignität des Chorioepithelioms. (Die Arbeit erscheint ausführlich im Aprilheft des Archivs für Gynäkologie.)

Während die typische Form des Chorioepithelioms einen direkt bösartigen Charakter zu haben scheint, so daß in ausgesprochenen Fällen nicht radikal genug vorgegangen werden kann, ist bei der atypischen Art, speziell wenn es sich um unentwickelte Formen handelt, die Entscheidung nicht leicht zu fällen. Bei der Schwierigkeit, zu erkennen, wo die Proliferation des Chorionepithels aufhört harmlos zu sein und wo die bösartige Wucherung anfängt, ist es unbedingt erforderlich, die Fälle, welche auf der Grenze zwischen gut und böse stehen, zu sammeln und zu durchforschen.

L. entfernte bei einer 6 Wochen post abortum vorgenommenen Gebärmutteraustastung ein aus Traubenmolenbläschen zusammengesetztes Gewebsstück und fand hierbei an der Hinterwand des Uterus eine zirkumskripte, tief in die Muskulatur eingedrungene Wucherung. Wegen Verdachts auf Chorioepitheliom

wurden die ausgeschabten Massen dem Leipsiger pathol. Institut übergeben; die mikroskopische Untersuchung ergab eine außerordentlich lebhafte Proliferation des Epithels blasiger Chorionzotten, dessen Elemente die Uteruswand bereits in ausgedehntem Maße durchsetzten und zerstörten. An die diffuse Invasion zahlreicher isolierter Ektodermzellen schloß sich ein massenhafter Einbruch derselben in die Gefäße mit Bildung zusammenhängender intravaskulärer Zellkomplexe chorioepithelialer Herkunft (Risel).

Auf Anraten Marchand's wurde, besonders in Anbetracht dessen, daß es sich um eine junge, kinderlose Frau handelte, von der Uterusexstirpation abgesehen und eventuell nochmalige Probeabrasio in Aussicht genommen. Als Geh.-Rat Zweifel, in dessen Behandlung Pat. überging, 12 Wochen später eine Auskratzung vornahm, wurde nichts mehr von chorioepithelialen Zellen gesehen.

Pat. befindet sich jetzt, über 1 Jahr nach dem Abort, völlig wohl, doch kann der Fall (cf. die Mitteilung von Fleischmann und Eiermann) noch nicht als abgeschlossen angesehen werden.

Hat nun das Eindringen der chorioepithelialen Elemente in Muskulatur und Gefäßsystem keinen malignen Charakter gehabt, oder hat es sich um eine bösartige Geschwulst gehandelt, welche verschwunden ist?

Wucherungen des Chorionepithels harmloser Natur werden nicht selten beobachtet; besonders bei Blasenmole kann es zu exzessiven Proliferationen beider Schichten kommen. Des weiteren treten bei völlig normal verlaufender Schwangerschaft choriale Wanderzellen in der Serotina auf; sogar in die Muskulatur können, wie mehrfach Ausschabungen nach Abort erwiesen haben, sowohl Langhans- als auch syncytiale Riesenzellen eindringen, ohne weiteren Schaden anzurichten. Finden sich außerdem chorioepitheliale Zellkomplexe in Gewebsspalten und Blutgefäßen, so macht das eine verminderte Widerstandskraft der mütterlichen Zellen wahrscheinlich und läßt den Fall als chorioepitheliomverdächtig erscheinen.

Blumreich, Menge, Risel-Ahlfeld, v. Franqué haben Fälle beschrieben, bei denen das, dem unseren ähnliche, mikroskopische Bild die Befürchtung einer bösartigen Neubildung hervorrief, ohne daß der weitere Verlauf den Verdacht rechtfertigte. Ein andermal wurde v. Franqué durch einen ähnlichen Befund verleitet, eine Totalexstirpation auszuführen — und fand einen völlig gesunden Uterus. Während in den bisherigen Fällen eine energische Auskratzung eventuell mit nachfolgender Ätzung genügt haben könnte, alles Krankhafte ähnlich wie in besonders günstigen Karzinomfällen zu entfernen, hat bei Fleischmann's Pat. eine unvollkommene Ausschabung — sie mußte wegen Uterusperforation unterbrochen werden — hingereicht, die mütterlichen Zellen zu befähigen, zurückgelassene fötale Gebilde unschädlich zu machen.

Für die Behauptung, daß sich Chorioepitheliome zurückbilden können, stehen uns bessere Beweise wie für die von verschiedenen Seiten vertretene Rückbildungsmöglichkeit des Karzinoms zur Verfügung. Hatten schon Beobachtungen v. Franqué's und Pick-Th. Landau's die Ausheilungsfähigkeit von Lungenmetastasen wahrscheinlich gemacht, so hat dies Risel kürzlich bewiesen. Weiter macht der Fall Marchand-Everke die Rückbildungsmöglichkeit chorioepithelialer Thromben höchstwahrscheinlich, während sich die Beobachtung Krewer's als Narbenbildung an der Einnistungsstelle eines Chorioepithelioms deuten läßt.

Müssen wir demnach die Rückbildungsmöglichkeit echter chorioepithelialer Wucherungen zugeben, so darf die mikroskopische Diagnose, Verdacht auf atypisches Chorioepitheliom, nicht als hinreichend erachtet werden, um daraufhin eine junge Frau ihrer Gebärmutter zu berauben. Da wir aber kein mikroskopisches Merkmal kennen, durch welches sich gutartige chorioepitheliale Wucherungen vom beginnenden malignen Chorioepitheliom unterscheiden, müssen wir uns bei unserem Bestreben, das Generationsorgan zu erhalten, hüten, das Leben der Kranken aufs Spiel zu setzen. Erstes Erfordernis ist, bei verdächtigen Fällen sich nicht mit einem mikroskopischen Bilde zu begnügen, sondern das gesamte Ausschabungsergebnis zu bearbeiten; zweites Erfordernis, daß der Untersucher die

nötige Übung und Sachkenntnis auf diesem Gebiete besitze (cf. Fall Schmitt-Borrmann). Aber selbst bei exakter mikroskopischer Untersuchung wurde in den Fällen Aschoff-Butz und Klien das zum Tode führende Chorioepitheliom nicht entdeckt. H. W. Freund und Graefe wurden sogar durch die Versicherung pathologischer Anatomen, daß ihre chorioepitheliomverdächtigen Fälle keine malignen Bilder darböten, vom radikalen Vorgehen abgehalten, und während F.'s Pat. noch durch späteren Eingriff gerettet werden konnte, büßte die andere Frau das Leben ein.

Es darf demnach bei zweifelhaftem mikroskopischem Befunde die mikroskopische Diagnose nicht allein für unser Handeln maßgebend sein; wir müssen vielmehr dem klinischen Verlaufe einen gewichtigen Einfluß auf unsere Entschlüsse einräumen. Gelingt es aber trotz eventuell mehrfach vorgenommener Ausschabung und Austastung des Uterus nicht, ein klares Urteil zu erlangen, so ist es immer noch besser, einmal unnötigerweise einen gesunden Uterus zu entfernen, als daß andere Male der rechte Zeitpunkt zur lebensrettenden Operation verpaßt werde.

Diskussion. Herr Menge: Das eine Präparat, welches der Herr Vortr. unter dem Mikroskop zur Demonstration aufgestellt hat, zeigt meiner Ansicht nach nichts anderes, als was man bei vielen Blasenmolen sehen kann, die bekannte wunderliche Wucherung der ektodermalen und syncytialen Zottenepithelschicht. Dabei sieht man, wie das dem bindegewebigen Grundstock der Zotten anliegende Epithel fast überall sehr gleichmäßig und in doppelter Schicht angeordnet liegt.

Das zweite Präparat zeigt in Bindegewebe und Muskulatur eingestreute, vereinzelt liegende, syncytiale Wanderzellen. Nirgends aber sind größere Epithelkomplexe aus durcheinander gewucherten ektodermalen oder syncytialen Epithelien sichtbar. Durch dieses Präparat, welches sehr an die Bilder erinnert, welche ich seinerzeit bei meinem, von Herrn Littauer erwähnten zweiten Falle von chorioepithelialer Wucherung gesehen habe, würde ich mich natürlich niemals zu einer Totalexstirpation des Uterus bewegen lassen. Ganz anders liegt meiner Auffassung nach die Sache aber dann, wenn vollständige Komplexe durcheinander gewucherter ektodermaler und syncytialer Zellen mit der Curette aus dem Uterus herausgeholt werden. Bei einem derartigen Befunde würde ich, wenn Wochen oder Monate vorher eine Blasenmole ausgestoßen und erneute Blutungen aufgetreten wären, die Diagnose Chorioepithelioma malignum stellen, auch wenn in den Epithelmassen noch Reste von Zottenbindegewebe vorhanden wären. Man findet in den mikroskopischen Präparaten das dem bindegewebigen Zottengrundstock anliegende Epithel dann nicht mehr in der schönen regelmäßigen Anordnung, wie dasselbe bei der Blasenmole zu sehen ist, sondern das Epithel sieht vielfach ungeordnet aus, die einzelnen Zellen sind in ihrer Form und Größe und auch in ihrem Kernverhalten geändert.

Herr Risel betont gegenüber Herrn Menge, daß histologisch ein Unterschied zwischen gutartiger und bösartiger Wucherung des Epithelüberzuges der Chorionzotten nicht besteht. Von der Epithelwucherung, wie man sie an den Zotten bei der gewöhnlichen Blasenmole findet, zu denen malignen Charakters sind die Übergänge so fließend, daß aus dem mikroskopischen Bilde der Epithelproliferation an solchen ausgeschabten Chorionzotten allein die Diagnose »malignes Chorioepitheliom« nicht gestellt werden kann.

Herr Menge: Herr Risel ist der Ansicht, daß man auf Grund von mikroskopischen Präparaten eine Differenzierung zwischen malignem und benignem Chorioepitheliom überhaupt nicht machen kann. Er meint, daß diese Unterscheidung auch unmöglich ist, wenn das Chorioepithelioma malignum schon ausgedehntere Wucherungen verursacht hat. Dieser letzteren Anschauung kann ich nicht beipflichten. Nach Risel's Auffassung ist für den Kliniker eine Indikationsstellung für die operative Behandlung des Leidens überhaupt nicht mehr möglich; denn auch die klinischen Erscheinungen sind nach dem Littauerschen Falle nicht mehr maßgebend. Littauer hat uns vorhin gesagt, daß er bei einer Kranken, welche einige Zeit nach einer Blasenmolengeburt mit starken Blu-

tungen erkrankte, bei der Austastung des Uterus einen Neubildungsknoten nachweisen konnte, welcher, was bei der Ausschälung desselben mit der Curette und mit dem Finger sich herausstellte, bis dicht unter das Peritoneum reichte. Diese gleiche Pat. ist, wie eine später ausgeführte Abrasio mucosae gezeigt hat, ohne Totalexstirpation geheilt. Wenn sich nun der Kliniker weder nach dem mikroskopischen Präparate, noch nach dem klinischen Befunde bei seiner Indikationsstellung zur operativen Entfernung des Uterus richten kann, dann hat er es allerdings sehr schwer. Ich für meine Person würde, wie ich schon erwähnte, mich hüten, einen Uterus zurückzulassen, aus welchem die Curette oder der Finger nach vorausgegangener Blasenmole zusammenhängende Epithelkomplexe von durcheinander gewucherten ektodermalen und syncytialen Zellen herausbefördert hätte, besonders wenn die Austastung des Uterus nach der Ausstoßung resp. Ausräumung der Blasenmole eine leere Höhle und späterhin neugewucherte Massen oder gar eine knotige Verdickung der Wand ergeben hätte.

Herr Risel hebt hervor, daß bei der Entscheidung, ob im einzelnen Falle eine maligne Epithelwucherung vorliege, neben dem mikroskopischen Befund auch das klinische Verhalten, vor allem der makroskopische Befund (Vergrößerung des Uterus, Tastbefund an der Innenfläche desselben, Vorhandensein eines Tumors usw.) berücksichtigt werden muß.

Herr Füth: Ein Analogon zu der Bemerkung, die Herr Littauer auf Grund des von ihm geschilderten Falles machte, daß nämlich der mütterliche Organismus imstande sein müsse, kleinere Mengen fötaler, in seiner Wand zurückgebliebener Elemente unschädlich zu machen, findet sich auf dem Gebiete der Tubenschwangerschaft. Denn wir müssen nach unseren heutigen Kenntnissen annehmen, daß bei Tubenaborten in einer Reihe von Fällen, wenn nicht sogar in allen, fötale Elemente in der Wand zurückbleiben. Jedenfalls sind Fälle von komplettem Tubenabort, wie Mandl einen beschrieb, sehr selten zur Beobachtung gekommen, und ich sagte schon früher[1]: Wenn man bedenkt, daß einerseits in der Uteruswand, insbesondere innerhalb der Muskulatur, für gewöhnlich nach Ausstoßung des Eies keine fötalen Elemente zurückbleiben, andererseits aber in den letzten Jahren doch eine verhältnismäßig große Zahl von Chorioepitheliomen zur Beobachtung gekommen sind, so sollte man glauben, daß man in der Tube bei dem häufigen Vorkommen der Gravidität in derselben noch verhältnismäßig viel mehr derartige Geschwülste beobachten müßte. Die Erfahrung lehrt aber das Gegenteil: Die Ahlfeld-Marchand'sche Beobachtung ist bis heute meines Wissens die einzige geblieben, in welcher in einer schwanger gewesenen Tube ein Chorioepitheliom sich bildete. In den meisten Fällen muß also die Tube mit den in ihrer Wand zurückgebliebenen fötalen Elementen fertig werden können, so daß eine ganze Reihe von unterbrochenen Tubenschwangerschaften bei exspektativer Behandlung ausheilen.

Herr Graefe berichtet kurz über einen Fall, welcher für das von dem Herrn Vortr. behandelte Thema nicht ohne Interesse ist. Ihm wurde eine Pat. zugeschickt, bei welcher ein sehr zuverlässiger Arzt 3 Wochen zuvor digital ein Abortivei entfernt hatte. Derselbe versicherte, daß damals das Cavum uteri völlig glatt gewesen sei. Die Blutungen hörten trotzdem nicht auf. Nach Laminariadilatation fand sich über dem inneren Muttermund ein ca. pflaumengroßer Tumor, welcher mit Finger und Kornzange stückweise entfernt wurde. Nach der Anamnese lag der Verdacht auf Chorioepitheliom nahe. Herr Geh.-Rat Eberth schloß bei der Besichtigung der Präparate Malignität nicht aus. Herr Kollege Risel, der zufällig in Halle war und dem sie G. gleichfalls vorlegte, entschied sich aufs bestimmteste für Chorioepitheliom. Infolgedessen wurde nach 8 Tagen der Uterus vaginal exstirpiert. Makroskopisch fand sich in ihm das Endometrium überall normal bis auf eine ca. hirsekorngroße, dunkler gefärbte Stelle. Mikroskopisch ließen sich auf zahlreichen Schnitten der früheren Haftstelle der Neubildung nir-

[1] Archiv für Gynäkologie Bd. LXIII, Hft. 1 u. 2: Über die Einbettung des Eies in der Tube.

gends chorioepitheliale Elemente nachweisen. Voraussichtlich würde also in diesem Falle die einfache Entfernung der primären Geschwulst und Abrasio mucosae definitive Heilung zur Folge gehabt haben. Wenn trotzdem der Uterus entfernt worden ist, so ist es hier um so eher zu rechtfertigen, als die 33jährige Frau bereits 10 Kinder ausgetragen, seitdem aber unter schweren Blutungen 5mal abortiert hatte.

Aber auch in anderen Fällen würde G. Bedenken tragen, bei erwiesenem Chorioepitheliom nach Entfernung der Neubildung und Abrasio erneute, klinische Erscheinungen abzuwarten, da dann die Totalexstirpation leicht zu spät kommen kann, wie der von ihm in einer früheren Sitzung berichtete Fall beweist.

Herr Zweifel: Der Fall, über welchen Herr Littauer berichtet hat, besitzt ein sehr hohes Interesse, und da, wie die Herren gehört haben, auch ich in die Behandlung der Frau einbezogen wurde, so gestatten Sie mir, einige Bemerkungen anzuschließen.

Als mir durch die Gefälligkeit des Herrn Dr. Freymann die Frau zur Untersuchung gebracht und zugleich die Präparate des Herrn Geh.-Rat Marchand vorgelegt wurden, fand ich es begreiflich, daß bei den Bildern, welche die ausgeschabten Stücke gaben, Herr Kollege Littauer die Krankheit für gefährlich hielt und geneigt war, die Totalexstirpation auszuführen; denn die mikroskopischen Präparate zeigten das Bild wie bei einem typischen Chorioepithelioma. Aber es muß gleich hinzugesetzt werden, daß dieses Bild von demjenigen nicht zu unterscheiden ist, das eine Blasenmole stellenweise zeigen kann. Ich gebe auch darin Herrn Littauer Recht, daß bei solchem Aussehen der aus einem Uterus stammenden Stücke bei älteren Frauen, welche schon mehrere Kinder besitzen, die Ärzte weniger Verantwortung auf sich nehmen, wenn sie vorziehen, den Kranken die Totalexstirpation vorzuschlagen, als abwartend zu behandeln. Hier war es jedoch eine ganz junge Frau, welche noch kein Kind besaß, dafür aber in der ersten Schwangerschaft von einer Blasenmole heimgesucht worden war, bei welcher die Totalexstirpation selbst im Falle der Heilung ein großes Unglück gewesen wäre. Da die Frau bei meiner Untersuchung gut zurückgebildete Genitalien hatte und auch von Herrn Geh.-Rat Marchand das Gutachten dahin abgegeben war, daß die kleinen ihm vorgelegten Stücke nicht absolut beweisend seien für ein Chorioepithelioma und er die Verantwortlichkeit für eine Totalexstirpation nicht übernehmen könnte, wurde eine Abrasio mucosae explorativa vorgeschlagen. Sie haben schon gehört, daß diese Probeausschabung eine völlige Gesundung der Schleimhaut des Uterus nachwies und auch bei der Austastung der Gebärmutterhöhle nichts von Unebenheiten zu fühlen war. Es sind seitdem 12 Monate verflossen und die Frau ist regelmäßig menstruiert, so daß schon jetzt mit größter Wahrscheinlichkeit gesagt werden kann, daß sie völlig gesund ist, wenn man auch aus Vorsicht den Vorbehalt machen muß, daß noch eine längere Beobachtung nötig ist, bis sich dies mit völliger Sicherheit sagen läßt. Die Pat. hatte also nur Reste der Blasenmole in ihrem Uterus gehabt.

Weil Herr Littauer selbst noch zwei Fälle, darunter besonders bemerkenswert denjenigen von v. Franqué referiert hat, in welchem unter ziemlich ähnlichen Verhältnissen eine Totalexstirpation ausgeführt und am ausgeschnittenen Uterus erst die Entdeckung gemacht wurde, daß er völlig gesund war, so ist nicht zu leugnen, daß die mikroskopische Untersuchung von kleinen ausgeschabten Stücken **nach einer Blasenmole** nicht eindeutig ist und zur Vorsicht mahnen muß.

Wie kann man sich nun klinisch sichern, daß man nicht in bester Absicht zu weit geht? Ich glaube, daß man auf die Abtastung in solchen Fällen mindestens ebenso großen Wert legen muß, als auf die mikroskopische Untersuchung; denn die pathologischen Anatomen haben schon lange angegeben, daß die Blasenmole Bilder geben kann, die von solchen des Chorioepithelioma nicht zu unterscheiden sind.

Das ist freilich nicht zu leugnen, daß im Falle eines verdächtigen mikroskopischen Befundes der Arzt eine sehr große Verantwortlichkeit auf sich ladet,

wenn er zum Abwarten ratet und es sich dann herausstellt, daß es doch ein Chorioepithelioma war. Man ist immer in der Gefahr, daß sich eine Metastase in der Lunge mit dem berüchtigten Bluthusten unerwartet schnell einstellt und man dann machtlos vor einem verlorenen Falle steht. An Vorwürfen würde es dabei nicht fehlen. Es kann nur das eine vor solchem Fehlgriff schützen, daß man solche Kranke einer wiederholten Austastung des Uterus unterwirft. Deswegen habe ich Herrn Littauer Recht gegeben, daß man bei älteren Frauen den sichereren Weg geht, wenn man lieber einmal zu früh operiert, als einmal den günstigen Zeitpunkt verpaßt.

Eine Bemerkung des Vortr. möchte ich nicht gelten lassen, wo er die Naturheilung der Karzinome zitiert. Wenn er da zwei Fälle anführt, wo nach Auskratzungen oder anderen Eingriffen von Heilung gesprochen wird, so steht das auf einem anderen Blatte. Für mich sind solche Fälle noch kein Beweis, daß es wahr war, aber die Möglichkeit, daß dies ausnahmsweise einmal vorgekommen sei, kann man auch nicht bestreiten. Niemals aber kann ich billigen, daß ein Satz wie der: Drüsenkarzinome oder Karzinommetastasen seien durch Naturheilung zum Verschwinden und Ausheilen gekommen, ausgesprochen werde, wie das in unserer Gesellschaft zum zweitenmal geschieht. Wir müssen uns hüten, solche Lehren, denen nicht der Schatten eines Beweises zukommt, urbi et orbi zu verkündigen und uns gegenseitig verständigen, das nicht zu tun, so lange es nicht bewiesen ist. Wenn auch mikroskopisch an einzelnen Stellen von Karzinompräparaten Vorgänge gefunden wurden, die man als eine lokale Art der Heilung des Karzinoms bezeichnen kann, so ist doch noch nicht ein einziger Fall bewiesen, wo dabei auch das Karzinom im betreffenden Körper im klinischen Sinne ausgeheilt wäre. Wenn man aber solche subtile Beobachtungen so rasch verallgemeinert, so verwirrt man das Urteil der nicht Sachverständigen und der von dieser entsetzlichen Krankheit Heimgesuchten und weckt falsche Vorstellungen und trügerische Hoffnungen. Wir brauchen wirklich nicht mit solchen phantastischen Hoffnungen Wasser auf die Mühle der Pfuscher zu lenken; denn wir sollten in Leipzig durch den berüchtigten Kuhneprozeß gewitzigt sein, wie es im Interesse der Ärzte wie dem der Kranken liegt, eine solche unbewiesene Behauptung nicht aufzustellen und nicht zu wiederholen.

Herr Littauer (Schlußwort): Wenn Herr Menge im ersten meiner Präparate nichts anderes sieht wie gewucherte Zottenepithelien einer Blasenmole, so hat er Recht; das Präparat soll auch nichts weiter zeigen und soll nur zum Vergleiche mit dem zweiten dienen; in diesem ist aber mehr zu sehen wie Menge beobachtet hat. Es handelt sich nicht nur um vereinzelt liegende syncytiale Wanderzellen, sondern auch um Einbruch derselben in die Gefäße mit Bildung zusammenhängender Zellkomplexe; nicht mit der typischen Form des Chorioepithelioms, sondern mit Marchand's atypischer Form haben wir unsere mikroskopischen Bilder verglichen. Den Bemerkungen Füth's und Graefe's kann ich nur beistimmen, da sie meine Anschauungen wesentlich unterstützen.

Wenn ich von Karzinomheilung sprach, so habe ich die Fälle Gessner's und v. Franqué's im Auge gehabt, bei denen oberflächlich sitzende Krebswucherungen durch Abschabung und Ätzung beseitigt wurden; die weitergehende Ansicht Zagorjanski-Kissel's, ebenso wie die Behauptung Petersen's, daß sich Karzinommetastasen zurückbilden können, habe ich nur referiert und bemerkt, daß für die Rückbildungsfähigkeit von Metastasen des Chorioepithelioms bessere Beweise vorliegen wie für die des Karzinoms.

III. Herr Füth: Über die Dauererfolge der Zweifel'schen Nahtmethode bei veralteten Dammrissen dritten Grades.

M. H.! Ich kann mich in meinem Vortrage sehr kurz fassen. Denn inzwischen hat mit freundlicher Genehmigung des Herrn Vorsitzenden unter dem gleichen Titel Carossa auf meine Anregung eine Dissertation veröffentlicht, in der er das Material der hiesigen Klinik unter Verwertung meiner Revisionsprotokolle einer eingehenden Bearbeitung unterzog, und Ihre Aufmerksamkeit auf diese Dissertation zu lenken, möchte ich mit ein paar Worten vornehmlich bezwecken.

Es liegen ihr 82 Fälle von veralteten Dammrissen dritten Grades zugrunde. 15 hiervon betrafen Privatpatientinnen und sind von Herrn Geh.-Rat. Zweifel selbst sämtlich nachuntersucht worden. Von den übrigen 67 habe ich 51 einer Revision unterzogen. Die meisten davon habe ich selbst gesehen, mehrere sind in meiner Abwesenheit von anderen Kollegen untersucht und nur in ganz wenigen Fällen habe ich mich mit der Beantwortung gestellter Fragen begnügt. In 16 Fällen gelang es mir nicht, von den Pat. Kenntnis zu bekommen. Abgesehen von mehreren Todesfällen handelte es sich meist um Mädchen, die sich inzwischen verheiratet und mehrfach den Wohnsitz gewechselt hatten. Es heilten von den 82 Fällen 76 mit Erlangung der Funktion = 92,6% und in 66 Fällen wurde der Erfolg noch nach Jahren festgestellt. Von den übrigen Fällen blieb bei 2 eine Fistel zurück, und zwar waren dies Fälle, die schon vorher mit Fisteln zur Operation kamen, bei 3 blieb eine Schwäche des Sphinkters zurück, 1 heilte nicht.

Ein Vergleich mit den Ergebnissen anderer Statistiken ergab, daß die Erfolge der Zweifel'schen Naht gegenüber konkurrierenden Methoden durchaus zufriedenstellende genannt werden können. Ich erwähne hier nur zwei Statistiken:

Greifswald: 32 Fälle, Heilung in 90,6%,
Charité: 27 » » » 88,8%.

In 26 Fällen unserer Statistik konnte ich feststellen, daß nachfolgende Entbindungen bis zu sechs eine Schädigung des Dammes bezw. der Sphinkternaht herbeizuführen nicht imstande waren.

Dann möchte ich noch einen ganz interessanten Punkt erwähnen. Von 141 veralteten Dammrissen dritten Grades, die ich unter Hinzuziehung von 43 Fällen der Sänger'schen Klinik zusammenstellen konnte, waren 75 ohne Erfolg von praktischen Ärzten frisch genäht worden, und es ergab sich ferner, daß die Fälle, die primär nicht genäht worden waren, fast ausnahmslos glatt heilten, während jene Fälle, in denen die Operation des veralteten Dammrisses kein befriedigendes Resultat aufwies, solche waren, die post partum erfolglos genäht worden waren. Ich stellte deshalb schon an anderer Stelle den Satz auf: es handelt ein Arzt, der einen Riß dritten Grades setzt, der sich nicht die genügende Technik zutraut und der mit dem Vorschlage, anderweitige Hilfe heranzuziehen, von den Leuten abgewiesen wird oder solche nicht haben kann, im Interesse seiner Wöchnerin besser, wenn er den Dammriß nicht näht, sondern zur Tertiärnaht bestimmt.

Diskussion: Herr Skutsch erkennt die Vorzüge der Lappenmethode an, hat aber auch bei der Anfrischungsart nach Simon befriedigende Resultate erzielt. Er entfernt dabei möglichst wenig Scheidenschleimhaut und vergrößert, wenn nötig, die Wundfläche durch Spaltung. Das Rektum schließt er nach den Angaben von Werth durch versenkte Catgutnähte, welche die Rektumschleimhaut nicht mitfassen. Er hat nach diesem Verfahren 16 Fälle von Dammriß dritten Grades operiert. Davon sind 13 sofort vollkommen gut geheilt, einmal schloß sich eine nach der Operation bleibende kleine Rektovaginalfistel spontan und zweimal wurde erst durch eine Nachoperation Heilung erreicht.

Auch die Erfahrungen von S. scheinen die Ansicht des Herrn Füth zu bestätigen, daß vergebliche Naht post partum, besonders aber vorausgegangene mißglückte Operationsversuche die Chancen der Operation schmälern. In dem Falle mit Fistelbildung war nach der Geburt genäht, in den beiden Fällen, die erst durch Nachoperationen heilten, waren vergebliche Operationen bereits vorher gemacht worden. Allerdings fand sich auch unter den 13 glatt geheilten Fällen siebenmal die Angabe, daß nach der Geburt ohne Erfolg genäht war.

Herr Menge empfiehlt trotz der schlechten Erfolge der Ärzte die Naht der frischen Risse, und zwar der Sphinktermuskeln wegen, die dann nicht so weit zurückweichen.

Herr Skutsch stimmt den Ausführungen des Herrn Zweifel zu; er näht bei frischen Rissen in der gleichen Weise. Bezüglich der Nachbehandlung, sowohl bei frischen wie bei veralteten Rissen, legt er außer auf die Sorge für weichen,

regelmäßigen Stuhl auch darauf Wert, daß die Wunde nicht unnütz durch zu häufiges Revidieren und Betupfen gestört werde.

Auch S. ist gleich Herrn Menge durchaus der Meinung, daß der frische Riß stets genäht werden soll.

Sitzung vom 16. November 1903.

Vorsitzender: Herr Zweifel; Schriftführer: Herr Donat.

Nach Eröffnung der Sitzung gedenkt der Vorsitzende der verstorbenen Mitglieder Dr. Tschäche und Oberstabsarzt a. D. Dr. Schirmer und fordert die Anwesenden auf, sich zu Ehren der Verstorbenen von ihren Plätzen zu erheben.

I. Hierauf stellt Herr Zweifel a. eine Pat. nach geheilter Symphysiotomie vor, um den Erfolg der Drainage des Cavum Retzii zu demonstrieren;

b. Fall von Kryptorchismus: junge Frau mit weiblichem Habitus, Impotentia coeundi; Hoden saßen beide seitlich der Symphyse und wurden exstirpiert.

II. Herr F. Marchand: Über Verdoppelung der Vagina bei einfachem Uterus.

Unter den zahlreichen Mißbildungen, die auf einer mangelhaften Vereinigung der Müller'schen Gänge beruhen, ist die Verdoppelung der Vagina bei einfachem Uterus wohl die seltenste. Ihr Vorkommen ist noch vor kurzem bezweifelt worden.

Bekanntlich legen sich die Müller'schen Gänge an ihrem distalen Ende aneinander und verschmelzen allmählich zu einem einfachen Gang. Da nach der älteren Vorstellung die Vereinigung der beiden Gänge zuerst in dem mittleren Teile stattfinden und sowohl proximal als distal fortschreiten soll, so würde es sich leicht erklären, daß durch Ausbleiben der Vereinigung nach beiden Richtungen ein Uterus bicornis oder subseptus mit einfachem Cervicalteil bei doppelter Scheide sich ausbildete, oder daß bei mangelnder Vereinigung der distalen Enden allein ein einfacher Uterus mit doppelter Vagina entstände (Kölliker).

Nach den Untersuchungen Nagel's[1] ist nur das obere (proximale) Ende des (epithelialen) Müller'schen Ganges röhrenförmig, aus Zylinderepithel gebildet, das untere (distale) aber solide, aus großen protoplasmareichen Zellen bestehend. Bei fortgeschrittener Entwicklung liegen die beiden Gänge mit ihren mittleren, röhrenförmigen und ihren distalen soliden Abschnitten dicht aneinander. Die ersteren treten miteinander durch mehrere, anscheinend gleichzeitig auftretende Durchbrüche in Verbindung, so daß sie hier schon bei Embryonen von 3,5—4 cm ein einfaches Rohr darstellen. Die distalen soliden Abschnitte lassen bei ihrem weiteren Wachstum nach abwärts, bis an den Sinus urogenitalis eine Trennung nicht erkennen, müssen also wohl so frühzeitig miteinander verschmelzen, daß an der Einmündung in den Sinus nur ein einfacher epithelialer Strang vorhanden ist, der später ein Lumen erhält und zur Vagina wird.

---

[1] Archiv für mikroskopische Anatomie Bd. XXXIV u. Bd. XXXVII. p. 620.

Wenn also später eine Trennung der beiden Gänge persistiert, so kann diese nur so zustande kommen, daß die Gänge in ihrem distalen (röhrenförmigen und soliden) Teile nicht unmittelbar aneinander lagen, sondern durch eine Schicht Bindegewebe getrennt waren. Vereinigen sich die untersten (distalen) Enden bei ihrem weiteren Wachstum nach abwärts wie gewöhnlich, so entsteht eine einfache Vagina; wachsen diese Enden gesondert nach abwärts, d. h. bleiben sie durch eine dünne Bindegewebslage getrennt, so bildet sich eine doppelte Vagina. Am leichtesten wird dies natürlich der Fall sein, wenn die beiden Gänge in ihrer ganzen Länge etwas mehr voneinander entfernt bleiben. Es ist dagegen nicht anzunehmen, daß ein ursprünglich einfacher Epithelstrang durch Hineinwachsen von Bindegewebe geteilt wird. Noch viel weniger ist man berechtigt, eine solche Verdoppelung auf eine Verwachsung infolge einer »fötalen Entzündung« zurückzuführen, für deren Annahme absolut kein Anhalt vorliegt.

Jedenfalls ist die Entstehung einer doppelten Scheide bei einfachem (oder nur teilweise geteiltem) Uterus auch nach den neueren embryologischen Anschauungen sehr wohl erklärlich.

Tatsächlich ist auch bereits eine ganze Reihe solcher Fälle in der Literatur verzeichnet.

Kussmaul zitiert in seinem bekannten Werke außer einigen unsicheren älteren Fällen in der Dissertation von Sixtus zwei von Meckel[3] angeführte Beobachtungen von Callisen (fast vollständige Scheidewand) und von Morgagni (unvollständige Scheidewand), ferner zwei von Meissner zitierte Fälle von Lemonier und von Zentel, außerdem einige neuere Beobachtungen von Carter, Guyot, Godard und Dunglas.

Der reichhaltigen Zusammenstellung von L. Fürst[4] entnehme ich folgende Fälle:

(Fall 19 p. 127, Přibram). Gravida im 8. Monat; unvollständiges Septum im oberen Teile, nur oben an einer kleinen Stelle unterbrochen. Die Vaginalportion mündete in die linke Vagina.

(Fall 112, Lisfranc). 26jährige Frau. Vertikale Längsscheidewand vom Introitus bis an die einfache Vaginalportion, ohne mit dieser zusammenzuhängen. Der Uterus virginal und anscheinend normal.

(Fall 113, Späth). 19jährige Erstgebärende. Die Vagina ist durch ein vom Introitus bis zum Orificium reichendes Septum in einen rechten weiteren und einen linken engeren Kanal getrennt. Beim Vorrücken des Kopfes riß das Septum von der Vorderwand ab. Es ist nicht erwähnt, ob nur eine Vaginalportion vorhanden war.

(Fall 114, Strohl.) Bei einer Puella publica fand sich eine vom Introitus ausgehende Längsscheidewand, die oben 2 cm vor der einfachen Vaginalportion endete.

(Fall 115, Young.) Der obere Teil der Vagina war durch ein Septum getrennt. Eine Vaginalportion mündete in den einen Kanal, während der andere blind endete.

---

[2] Von dem Mangel, der Verkümmerung und Verdoppelung der Gebärmutter. Würzburg 1859. p. 176. Anm. 5.

[3] Handbuch der pathol. Anatomie Bd. I. p. 677.

[4] Fürst, Über Bildungshemmungen des Utero-Vaginalkanals. Monatsschrift für Geburtskunde und Frauenkrankheiten 1867. Bd. XXX. p. 97 u. 161.

Die Möglichkeit, daß in diesen 3 Fällen ein rudimentäres Nebenhorn vorhanden war, ist wohl nicht ganz ausgeschlossen, immerhin nicht wahrscheinlich. In einem anderen Falle (78, p. 194) war bei septierter Vagina ein Uterus bicornis mit Septum im oberen Teile vorhanden; das Septum der Vagina endete halbmondförmig. In einem weiteren (Fall 111, p. 212) war der Uteruskörper einfach, die Vagina bis 1 Zoll oberhalb des Orificium durch ein Septum geteilt, welches bis in die Mitte des Cervicalkanals reichte.

J. Hofbauer[5] beobachtete bei einer 33jährigen Frau ein nach aufwärts leicht verengtes Vaginalrohr, welches zu einer spitz konischen Portio führte, in das die Vagina ohne eigentliches Scheidengewölbe direkt überging. Bei Dissizsion der Cervix wurde ein zweiter Kanal eröffnet, der durch ein mehrere Millimeter dickes Septum bis zum Introitus von der Vagina getrennt war. Die Ursprungsstelle des Septum war am hinteren Scheidengewölbe ungefähr in der Medianlinie; es endete an der seitlichen linken Scheidenwand.

In einem neuerdings von Benno Müller[6] beschriebenen Falle fand sich bei einer 21jährigen Frau ein doppelter Hymen mit zwei durch ein Septum getrennten Vaginen, von denen die rechte größer, die linke enger und etwas mehr nach vorn (aufwärts) gelegen war. Das Septum war bis dicht an das Orificium uteri zu verfolgen. Bei genauer Untersuchung fand sich keine Andeutung eines doppelten Uterus.

Beide Autoren, sowohl Hofbauer als Müller waren der Meinung, daß ihre Fälle die ersten ihrer Art seien.

Der uns vorliegende Fall, der durch anatomische Untersuchung sichergestellt ist, ist folgender:

Bei einem 22jährigen Mädchen, welches an einem Hirntumor (Gliom) gestorben war, fand sich bei der Sektion (Dr. Löhlein) (Nr. 956, 12. September 1903) ein normal geformter Uterus (mit einer Anzahl perimetritischer Verwachsungen) und eine doppelte Vagina; in jede konnte ein Finger eingeführt werden. Leider war bei der Herausnahme der Genitalien, da vorher nichts von der Anomalie bekannt war, die Vagina oberhalb des Orificium abgetrennt worden, so daß die äußeren Genitalien erst nachträglich herauspräpariert werden mußten. Zur genaueren Untersuchung wurden die beiden Vaginalkanäle mit Watte (ohne allzu starke Dehnung) ausgestopft und mit Uterus und Adnexen in 10%igem Formol, dann in Alkohol gehärtet und sodann in der Längsrichtung ziemlich genau von rechts nach links durchschnitten, um die beiden Vaginalkanäle möglichst gleichmäßig zur Anschauung zu bringen. Dabei war es nicht zu vermeiden, daß der Schnitt durch den Uteruskörper links vor der Insertion der Tube, rechts hinter derselben hindurchging, wodurch sich die unregelmäßig dreieckige Form der Uterushöhle erklärt (s. Abb. 1).

Der Uterus hat auf dem Durchschnitt eine größte Länge von 8 cm, an den Tubenmündungen eine Breite von ca. 5,5 cm. Die Länge des Cervicalkanals ist 2,5 cm, die Weite des Orificium ext. 6 mm. Die Portio cervicalis schneidet mit einem ziemlich geraden Rande von 3,7 cm Länge ab, an welchen sich die äußeren Vaginalwände ziemlich rechtwinklig ansetzen. Ihr äußerer Abstand beträgt 4,5 cm. Die Länge der linken Vaginalwand ist 9 cm, die der rechten (infolge etwas schräger Schnittrichtung) nur 7 cm. Dieser weite Kanal zerfällt durch ein ziemlich sagittal verlaufendes Septum in zwei etwas ungleiche Hälften, deren rechte eine lichte Weite von 1,5 cm besitzt und nach oben etwas enger wird, während die linke

[5] Scheidenatresie bei vorhandener Doppelbildung der Vagina. Wiener klin. Wochenschrift 1901. Nr. 24. p. 587. S. auch Deutsche med. Wochenschrift 1903. Nr. 40. p. 732.

[6] Ein Fall von Vagina duplex und Hymen duplex. Deutsche med. Wochenschrift 1903. Nr. 32. p. 570.

2 cm mißt und sich nach oben etwas erweitert. Das Septum inseriert sich an der vorderen Wand etwas nach links von der Mitte, an der hinteren etwas mehr nach rechts. Seine Länge beträgt (bis zu der Durchtrennung unmittelbar oberhalb des Orificium) 8 cm. Es erreicht jedoch nach aufwärts nicht ganz die Portio vaginalis, sondern bleibt von ihr durch einen 0,5 cm breiten Zwischenraum getrennt, durch welchen beide Kanäle miteinander frei kommunizieren. Der obere Rand bildet einen konkaven Ausschnitt, über den die Schleimhaut glatt hinweggeht.

Fig. 1.

Die Dicke des Septum, welches von derber fibröser Beschaffenheit und beiderseits mit faltiger Schleimhaut bekleidet ist, beträgt 2 mm, nimmt aber am oberen Rande in Form einer keulenförmigen Anschwellung auf 6 mm zu.

Das Orificium ext. uteri öffnet sich etwas nach links von dem Septum, welches hier etwas stärker nach rechts abweicht. Oberhalb der rechten Vagina findet sich am Rande der Portio eine kleine Einkerbung, die aber nicht in einen Kanal führt, auch ist auf dem Durchschnitt des Uterus, weder im Cervicalteil noch im Körper eine Spur eines solchen zu entdecken.

Die Innenfläche beider Vaginen ist ziemlich gleichmäßig quergerunzelt, die Runzeln sind zum Teil durch die Ausdehnung etwas verstrichen. Am vorderen

TON MEDIC
OCT 23 1
LIBRARY

Umfang der rechten Vagina ist eine Andeutung einer Columna rugarum vorhanden.

Die Vulva zeigt zwei getrennte Vaginalöffnungen, von denen jede mit einem Hymen versehen ist; beide sind durch das untere Ende des Septum voneinander getrennt, welches vorn etwas nach links von der Mündung der Urethra entspringt und schräg nach rechts verläuft. Infolgedessen liegt die rechte kleinere, rundliche Vaginalöffnung (von 7—8 mm Weite) mehr nach vorn (oben), dicht unter der Harnröhrenmündung, die linke größere nach links hinten. Diese hat eine halb-

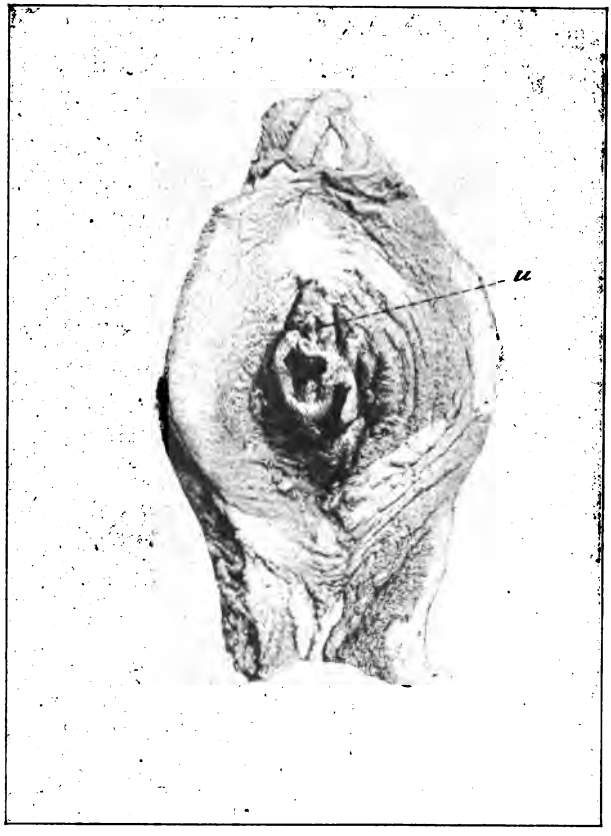

Fig. 2.

mondförmige Gestalt und etwa 1,5 cm Länge. Das Hymen bildet an beiden Öffnungen einen ziemlich gerade hervorragenden faltiger Rand. (Leider war bei der Abtrennung der Vagina die linke Außenwand etwas tiefer durchtrennt, so daß hier das Hymen defekt erschien; es ließ sich jedoch durch Aneinanderlegen der Schnittflächen die ursprüngliche Form wieder herstellen.)

Anhang: Vaginalcyste.

Im Anschluß an diesen typischen Fall von totaler Verdoppelung der Vagina bei einfachem Uterus möchte ich eine ebenfalls zufällig

gefundene Vaginalcyste erwähnen, die wohl nur von einer Abschnürung von der Vaginalanlage herzuleiten ist. Bei der Sektion eines 24jährigen Mädchens wurde bei dem Aufschneiden der Vagina am vorderen Umfang dicht unterhalb der Portio cervicalis eine Cyste mit derben, fibrösen, an der Innenfläche leicht gerunzelten Wänden von der Beschaffenheit der Vaginalwand eröffnet. Die Cyste hatte ihren Sitz an der linken Seite, etwas nach vorn, wölbte sich nach innen kaum vor und war mit zähem, farblosem Schleim gefüllt. Ihre Höhe betrug 2,5, ihre größte Breite 1,5 cm. Die Innenfläche war mit einem einschichtigen niedrigen Epithel ausgekleidet. Bei der Lage der Cyste an der Grenze zwischen Vagina und Portio cervicalis liegt es wohl am nächsten, an die Abschnürung eines Teiles der seitlichen Epithelwucherung zu denken, die das Scheidengewölbe von der Portio vaginalis abgrenzt. War auch das Epithel nicht genau dem der Scheide entsprechend, so glich doch die Beschaffenheit ihrer Wand vollkommen der letzteren.

Erklärung der Abbildungen.

1) Der einfache Uterus mit der doppelten Scheide, in frontaler Richtung durchschnitten, hintere Hälfte. $^2/_3$ der natürlichen Größe.

2) Die Vulva mit doppeltem Orificium vaginae. Natürliche Größe.

III. Herr Krönig: Beitrag zur Ureterenchirurgie.

Das Material erstreckt sich ausschließlich auf Ureterverletzungen, welche bei gynäkologischen Operationen gesetzt wurden. Im ganzen kamen 17 Fälle zur Beobachtung; in keinem war die Ureterverletzung bei der Operation unbeabsichtigt, sondern stets wurde aus bestimmter Indikation die Ureterresektion ausgeführt; nur ein Fall bildet insofern eine Ausnahme, als bei der Operation eines intraligamentär entwickelten Myoms der Ureter auf eine lange Strecke hin von seiner umliegenden Umgebung gelöst wurde. Die Resektion unterblieb hier in der Hoffnung, daß der Ureter sich in seiner Ernährung halten würde. Hier trat am 10. Tage p. op. eine Ureternekrose mit Urininfiltration des Beckenzellgewebes ein, so daß zunächst künstlich eine Ureter-Scheidenfistel angelegt wurde.

In den übrigen 16 Fällen wurde die Ureterresektion aus folgenden Indikationen vorgenommen:

1) zur Erweiterung der Operabilität des karzinomatösen Uterus: zehn Fälle;

2) als Palliativoperation, um bei karzinomatöser Striktur des Ureters eine bestehende Urämie aufzuheben oder einer solchen vorzubeugen: fünf Fälle;

3) zur Verhütung einer mit Wahrscheinlichkeit zu erwartenden Ureternekrose bei weitgehender Ernährungsstörung des Ureters: ein Fall.

Die Operationen, welche nach der Ureterresektion ausgeführt wurden, waren zweierlei Art. In der Mehrzahl der Fälle (14) wurde das distale Ende des Ureters nahe der Einmündungsstelle der Blase reseziert und die Ureterocystanastomose ausgeführt. In den übrigen drei Fällen wurde die dem verletzten Ureter entsprechende Niere exstirpiert, und zwar in zwei Fällen deswegen, weil das resezierte Stück des Ureters zu lang war, um noch den Ureter in die Blase einzupflanzen; in einem Falle, weil die Aufsuchung des proximalen Endes des verletzten Ureters im Narbengewebe mißlang. Die drei Fälle, bei welchen die Ureterocystanastomose nicht ausgeführt, sondern die betreffende Niere exstirpiert werden mußte, sind folgende:

1) Ein Fall von Karzinomrezidiv nach vaginaler Totalexstirpation des karzinomatösen Uterus; hier mußte ein Teil der Blase und ein großer Teil des Ureters

mitsamt dem karzinomatösen umliegenden Gewebe exstirpiert werden; da das renale Ende des Ureters nicht mehr in die Blase eingepflanzt werden konnte, wurde die Niere exstirpiert.

2) Im zweiten Falle mußte bei Gelegenheit einer Myomektomie der Ureter auf 10 cm weit aus der Rinne der Geschwulst exstirpiert werden; da die Ernährung gefährdet erschien, wurde dieses ganze Stück reseziert. Auch hier war das renale Ende zu kurz, um es in die Blase einzupflanzen.

3) Im dritten Falle, der oben schon erwähnt wurde, war eine Ureternekrose am 20. Tage p. op. eingetreten. Es mißlang, im schwieligen Gewebe den Ureter extraperitoneal aufzusuchen. Deshalb auch hier Nephrektomie an Stelle der Einpflanzung.

In den übrigen 14 Fällen wurde die Ureterimplantation in die Blase ausgeführt. Neunmal war hier die Ureterresektion gemacht in dem Bestreben, auch noch weiter fortgeschrittene Fälle von Uteruskarzinom operativ anzugreifen. Erst die Zukunft kann lehren, ob durch dieses radikalere Vorgehen auch praktische Fortschritte erreicht werden, d. h. ob noch Heilungen von bisher für inoperabel gehaltenen Karzinomen erzielt werden.

Dennoch ist die Operation auch heute schon gestattet, da die Ureterocystanastomose keine wesentlich erschwerende Komplikation der Operation darstellt und die Prognose der Hauptoperation nicht wesentlich verschlechtert.

Es ist mehrfach gegen diese Resektion des Ureters in seinem Verlaufe durch das karzinomatöse Parametrium angeführt worden, daß der Ureter ein Organ ist, welches ziemlich widerstandsfähig ist gegen das Ergriffenwerden von Karzinom. Die mikroskopischen Untersuchungen in meiner Klinik bestätigen dies bis zu einem gewissen Grad. Aber als Beweis dafür, daß die Ureterwand nicht immer dem Vordringen des Karzinoms widersteht, wird ein mikroskopisches Bild eines resezierten Ureters demonstriert.

Selbst in den Fällen, in welchen die Ureterwand frei von Karzinom ist, hat das in Serienschnitte zerlegte karzinomatöse Parametrium gezeigt, daß das Karzinom oft so nahe an die Ureterwand herantritt, oder so weit lateral den Ureter umwallt, daß eine Ausschälung im Gesunden wohl kaum durchführbar ist, so daß diese Fälle bei etwaigen Versuchen einer Ureterfreilegung und Zurücklassung desselben, nach unseren heutigen Anschauungen von der Rezidivierung des Karzinoms, im Bezug auf Dauerresultate als infaust zu bezeichnen wären.

K. erwähnt die gleiche Forderung Sampson's zur Radikaloperation des Uteruskrebses. Es ist verständlich, daß bei diesen weit fortgeschrittenen Fällen die Mortalität keine geringe sein wird. K. hat unter zehn Fällen, bei welchen er die Indikation zur Ureterresektion im Verlaufe seines Durchtrittes durch das Parametrium stellte, drei Frauen verloren. Es wäre verfehlt, die Todesfälle zu Lasten der Ureterresektion zu setzen, denn von den drei Gestorbenen ist eine erst am 68. Tage p. op. gestorben, wobei die Sektion zeigte, daß der Ureter fest eingeheilt war. Die beiden anderen sind am 2. bezw. 5. Tage p. op. zugrunde gegangen, und zwar die eine an akuter septischer Peritonitis, die zweite an einer Bindegewebsphlegmone im kleinen Becken, beides bedingt wohl durch Infektion bei dem stark jauchenden Karzinom.

Als Beweis dafür, daß die Indikationsstellung zur Inangriffnahme des Uteruskarzinoms hierdurch erweitert werden kann, wird erwähnt, daß bei den ersten 23 abdominellen Totalexstirpationen des karzinomatösen Uterus, bei welchen alle diejenigen Fälle, in denen der Ureter entweder selbst schon von Karzinom ergriffen war oder wenigstens weit in karzinomatöses parametranes Gewebe gebettet war, von der Operation ausgeschaltet wurden, das Operabilitätsprozent nur 64,7 erreichte. In der zweiten Serie dagegen, in welcher diese Fälle noch in den Bereich der Operation gezogen wurden, sind von 25 Uteruskarzinomen 21 radikal operiert, was einem Prozentsatze der Operabilität von 84 entspricht.

In fünf Fällen wurde der Eingriff ausschließlich auf die Ureterocystanastomose beschränkt in der oben angegebenen Indikation.

Vorbedingung der Einheilung des Ureters ist nur, daß der Ureter nicht unter zu großer Spannung in die Blase eingepflanzt wird. In dem einzigen Falle von Ureterocystanastomose, in welchem sich im Verlaufe der Rekonvaleszenz eine Ureterfistel ausbildete, war der Ureter versuchsweise unter sehr großer Spannung in die Blase eingepflanzt.

K. berichtet dann über cystoskopische Nachuntersuchungen, streift die Frage der intra- oder extraperitonealen Aufsuchung und Einpflanzung des Ureters, und empfiehlt das von Franz und Sampson angegebene Verfahren der Einheftung des Ureters in die Blase.

(Die Arbeit erscheint ausführlich in der Festschrift der geburtshilflichen Gesellschaft zu Leipzig. — (Archiv für Gynäkologie.)

IV. Herr Franz (Halle): Über Einpflanzung des Ureters in die Blase (mit Demonstrationen).

Der Vortr. berichtet zunächst über 5 Fälle abdominaler Operationen, bei denen der Ureter durchschnitten und in die Blase eingepflanzt worden war. (Genaue Beschreibung der Technik.) Die primären Resultate waren gut. Die Dauerresultate, die in einer Zeit von 7 Monaten bis 2 Jahre nach der Operation geprüft wurden, waren in vier Fällen ebenfalls gut, im fünften Falle, bei dem die Operationshöhle im Becken nach Ausschälung einer intraligamentären Ovarialcyste nach oben tamponiert werden mußte, trat eine vollständige Verwachsung des Ureterlumens ein. Subjektive Störungen des Befindens der Frau gingen aber nicht daraus hervor. (Demonstration der cystoskopischen Bilder der eingepflanzten Ureteren von 3 Fällen.)

In einem sechsten Falle wurde der Ureter wegen Ureterfistel abdominal nach einer von der ersten etwas abweichenden Methode in die Blase eingenäht. (Beschreibung der Technik.) Die Frau starb am 25. Tage p. op. an Lungengangrän. Das Resultat an der Einpflanzungsstelle war gut. (Demonstration mikroskopischer Bilder.)

Um die Brauchbarkeit der in diesem Falle angewandten Operationsmethode zu prüfen, wurden Versuche an sieben Hunden gemacht. Die Ureteren heilten stets primär ein. Bei zwei nach der Methode der ersten fünf Fälle operierten Hunden trat ebenfalls primäre Heilung ein. (Demonstration sämtlicher Präparate, die an sieben Fällen Dilatation des eingepflanzten Ureter und Hydronephrose zeigen; bei einem dieser Fälle war es zu einer Verwachsung des Ureterlumens gekommen. Bei zwei Fällen war Dilatation und Hydronephrose ausgeblieben.)

Vortr. bespricht die Ursachen dieser Hydronephrosen und vergleicht klinische und experimentelle Befunde miteinander und macht Vorschläge über die geeignete Behandlung von Ureterfisteln und Ureterverletzungen.

(Näheres ist in der Arbeit des Vortr. »Zur Chirurgie des Ureters« in der Zeitschrift f. Geb. u. Gyn. Bd. L Hft. 3 nachzulesen.)

Diskussion. Herr Füth: Herr Kollege Franz erwähnte von seinem zweiten Falle, daß der eingepflanzte Ureter obliteriert sei und die Frau sich hinterher andauernd wohl befunden habe. Dies erinnert mich an eine Beobachtung meines Bruders in Metz, der nach der Ausschälung eines sehr umfangreichen, stark intraligamentär entwickelten Myoms auf letzterem noch während der Operation ein 10—12 cm langes Stück des rechten Ureters vorfand. Das zentrale Ende saß in der Unterbindungsligatur der Vasa ovarica dextra (Seide). Mein Bruder entschloß sich, das zentrale Ende, dessen Einpflanzung in die Blase unmöglich gewesen wäre, nicht in das Kolon oder in eine Dünndarmschlinge einzunähen, sondern abzuwarten, ob die linke Niere im weiteren Verlaufe sich suffizient erweisen würde[1]. Letzteres geschah, auch hielt die Seidenligatur, denn es trat kein Urin in die Umgebung aus und das einzige Symptom, welches die Unterbindung des rechten Ureters im Gefolge hatte, war das eines dumpfen Gefühles in der rechten Nieren-

[1] Zentralblatt für Gynäkologie 1898. p. 729: Beitrag zur Behandlung der Ureterenverletzungen. Daselbst die nähere Begründung.

gegend. Dasselbe hielt 12 Stunden nach der Operation an und wäre wohl sicher übersehen worden, wenn nicht auf alle Symptome, die durch die Unterbindung hervorgerufen werden konnten, geachtet worden wäre. Die Pat. genas und die Absicht, die Niere nachträglich zu entfernen, scheiterte an ihrem Widerstande, da sie sich vollkommen wohl fühlte. Tatsächlich hatte sich eine große Hydronephrose gebildet, die $7^1/_2$ Monate später noch als eine kindskopfgroße, fluktuierende Geschwulst getastet werden konnte. Das Bestehen derselben war der Pat. unbekannt und verursachte ihr nicht die geringsten Beschwerden. Mein Bruder hat sie noch mehrmals gesehen und in letzter Zeit von anderen Kranken gehört, daß es der Frau nach der über 6 Jahre zurückliegenden Operation gut geht.

Es schien mir an diesem Falle klinisch von ganz besonderem Interesse, daß unter Umständen die sichere Ausschaltung einer Niere unter ganz geringen, leicht zu übersehenden Symptomen verläuft, und gerade dies veranlaßt mich, an die geschilderte Beobachtung zu erinnern.

V. Herr Füth: Über den Wert der Heißwasser-Alkoholdesinfektionsmethode auf Grund von Tierversuchen (in Gemeinschaft mit Herrn Dr. Meissl [Wien] ausgeführt).

Die der demnächst ausführlich erscheinenden Arbeit zugrunde liegenden Untersuchungen knüpfen an an einen Versuch, den Krönig und Blumberg seinerzeit[1] veröffentlichten: sie infizierten die Hände mit virulentem Tetragenus, desinfizierten sie nach den Ahlfeld'schen Vorschriften, weichten die Haut nachher wieder auf und übertrugen die unter Verwendung von sterilem Marmorstaub von den Händen gewonnenen Abschabsel auf Mäuse mit dem Ergebnis, daß die größere Zahl derselben (10 von 14) an Tetragenusinfektion zugrunde gingen. Ahlfeld erhob aber dagegen Einspruch, daß Krönig und Blumberg auf Grund dieses Versuches sich dahin aussprachen, die Heißwasser-Alkoholdesinfektionsmethode versage auch gegenüber vegetativen Formen von Bakterien, und in ähnlichem Sinne sprach sich Schäffer aus. Ich entschloß mich deshalb, diesen geschilderten Versuch in Gemeinschaft mit Herrn Dr. Meissl, der sich damals in unserer Klinik aufhielt, nachzuprüfen.

Wir benutzten als Versuchstiere Meerschweinchen, in deren Bauchhöhle wir nach genau vorschriftsmäßig ausgeführter Heißwasser-Alkoholdesinfektion die von den stark aufgeweichten Händen mittels Marmorstaub gewonnenen Abschabsel brachten. Wir verwendeten in sechs Versuchen im ganzen elf Meerschweinchen (die Kontrolltiere nicht eingerechnet) und alle diese elf starben nach kürzerer oder längerer Zeit an Tetragenusperitonitis, also trotz sorgfältig vorgenommener Desinfektion. Unter diesen Versuchen ist mir der ganz besonders interessant, in welchem wir die zur Infektion verwendete Dosis soweit reduzierten, daß auf ein Tier der Bakterienrasen einer einzigen, 5—6 Tage alten Schrägagarröhre kam. Denn dieser Versuch lehnte sich an diejenigen an, welche ich früher mit Mohaupt[2] anstellte und in denen zur Infektion der Hände der Rasen einer etwa gleichalterigen Schrägagarröhre verwendet wurde, bestehend aus dem von Schäffer eingeführten gelben Luftpilz. In zehn Versuchen wuchsen trotz einer sehr verschärften Heißwasser-Alkoholdesinfektion auf künstlichen Nährböden noch sehr viele Keime, und wenn dies richtig war, so mußte bei einem gleichen Vorgehen mit Tetragenus das Versuchstier zugrunde gehen, wie dies wirklich eintrat. Dem gegenüber wiesen die in gleicher Weise ausgeführten Versuche mit der von Krönig und Blumberg eingeführten Quecksilbercitratäthylendiamindesinfektionsmethode[3] genau die entgegengesetzten Ergebnisse auf: es starb keins der Tiere

[1] Münchener med. Wochenschrift 1900. p. 1004.

[2] Veröffentlicht in der Monatsschrift f. Geb. u. Gyn. 1903. Bd. XVIII.

[3] Vgl. meine Arbeit: »Beiträge zur Händedesinfektion« in d. Zentralbl. 1902 p. 1009. — Das Citrat wurde dann ersetzt durch das Sulfat, da diese Verbindung sich in Pastillenform bringen ließ. Es ist dies das in den Handel gebrachte Sublamin, dessen dem Citrat gleichkommende Wirkung Blumberg prüfte (vgl. Archiv für klin. Chirurgie Bd. LXIV Hft. 3).

an Tetragenusperitonitis. Deswegen ist man berechtigt, zu sagen: Die Heißwasser-Alkoholdesinfektionsmethode steht in ihren Leistungen hinter der mit Quecksilbersalzen zurück, wie dies an und für sich schon ganz natürlich erscheint, wenn man bedenkt, daß der Alkohol nur eine geringe desinfizierende Kraft besitzt, die Quecksilbersalze dagegen zu den stärksten Zellgiften gehören, die wir überhaupt haben.

---

522. Sitzung vom 14. Dezember 1903.

Vorsitzender: Herr Zweifel; Schriftführer: Herr Donat.

I. Herr Pankow (Jena): Die Bedeutung der Leukocytose in der Gynäkologie und während Schwangerschaft, Geburt und Wochenbett. (Aus der Universitäts-Frauenklinik von Prof. Dr. Krönig in Jena.)

Bevor an die Beobachtung und Beurteilung klinischer Fälle gegangen wurde, erschien es nötig, die Fehlerquellen der Untersuchungsmethode festzulegen.

Um die Fehler auszuschalten, die durch das Verhalten der Pat. hätten bedingt sein können (Leukocytose nach körperlichen Anstrengungen und nach der Nahrungsaufnahme), wurden sämtliche Untersuchungen morgens zwischen $^1/_2$6 und 9 Uhr vorgenommen, bevor noch die Pat. die erste Mahlzeit bekommen oder körperliche Anstrengungen durchgemacht hatten.

Als Fehler der Methode waren zu berücksichtigen:

1) Die Ungenauigkeit im Zählen.

Dazu wurden dieselben Nummern 10- resp. 5mal hintereinander durchgezählt. Die gefundenen Schwankungen im Gesamtresultate betragen nur $\pm$ 100 vom Mittelwerte.

2) Die Verteilung der Leukocyten in dem zu untersuchenden Tropfen.

Es wurden sämtliche neun Kammern des Apparates durchgezählt und die Schwankungen festgestellt, die entstanden, wenn man das Gesamtresultat aus allen neun und aus fünf Kammern berechnete, sowie aus der Kammer, die am meisten und der, die am wenigsten Leukocyten enthielt. Es ergab sich, daß die Unterschiede im Gesamtresultat um so kleiner wurden, je mehr Kammern gezählt waren, daß aber die Schwankungen bei der Berechnung aus den beiden Kammern, die am meisten und am wenigsten Leukocyten enthielten, sehr groß waren, wie z. B. 3750 nnd 7200.

Es müssen also, um den Gesamtfehler noch Möglichkeit zu verkleinern, stets alle neun Kammern des Apparates durchgezählt werden. Zählungen, die nur mit dem alten, unvollkommenen Thoma-Zeiss'schen Apparat ausgeführt sind, sind ungenau und unzuverlässig!

3) Die Verteilung der Leukocyten in verschiedenen Tropfen derselben Mischung.

Es zeigte sich, daß die Zählung verschiedener Tropfen derselben Mischung verschiedene Werte ergab, und zwar waren die Schwankungen um so größer, je größer der Zeitraum zwischen Entnahme des Blutes und Zählung war.

Zu Vergleichszählungen dürfen deshalb nur Tropfen benutzt werden, die gleich nach der Entnahme des Blutes in die Zählkammer gebracht sind.

4) Die Verteilung der Leukocyten im Blutstropfen des rechten und linken Ohrläppchens, die abwechselnd zu den Untersuchungen benutzt wurden.

Die Unterschiede im Gesamtresultate waren, wenn das Blut möglichst bald hintereinander entnommen wurde, nur klein, sie betrugen im Durchschnitt 500.

5) Der Gehalt des Ohrläppchenblutes an Leukocyten an verschiedenen Tagen.

Es ergab sich, daß schon normalerweise die Schwankungen in den einzelnen Tageszählungen bis 2000 betrugen. Man ist also nicht berechtigt, bei der Beurteilung klinischer Fälle derartigen Tagesdifferenzen irgendwelche Bedeutung beizumessen.

Nach diesen Voruntersuchungen wurde auf die Untersuchung klinischer Fälle übergegangen. Es wurde beobachtet:

I. Das Verhalten der weißen Blutkörperchen bei eitrigen und nicht eitrigen Erkrankungen der Adnexe und des Peritoneums.

Resultat:

1) In allen den Fällen, wo wiederholt Leukocytenwerte über 10 000 gefunden werden und eine andere Ursache für die Vermehrung der weißen Blutkörperchen auszuschließen ist, kann man auf das Vorhandensein von Eiter rechnen.

2) Werte unter 10 000 lassen nicht immer mit Sicherheit Eiter ausschließen, da es sich entweder um tuberkulöse Prozesse, die nicht mit Leukocytose einhergehen, handeln kann oder um so starke Abkapselungen, daß keine Resorption mehr statthat und kein chemotaktischer Reiz auf die Leukocyten mehr ausgeübt wird.

3) Hämatokelen gehen, solange sie nicht verjaucht sind, ohne Leukocytose einher.

4) Tubenruptur ist mit einer Vermehrung der weißen Blutkörperchen verbunden, die als eine posthämorrhagische Leukocytose aufzufassen ist.

5) Die Stieldrehung eines Kystoms ruft, bald nachdem sie erfolgt ist, eine Leukocytose hervor, die vielleicht durch den starken Peritonealreiz bedingt ist.

6) Stürmisch einsetzende Peritonitiden gehen ohne Leukocytose einher. Sie heben anscheinend die Reaktionskraft des Körpers auf.

7) Speziell für die gynäkologischen Eiterungen ergibt sich, daß die Leukocytose sich in niederen Grenzen bewegt, oft nur 11—13 000, und daß gerade hier das Verhalten der Leukocyten weit sicherer das Vorhandensein von Eiter anzeigt, als die Temperaturkurve.

Es ist also auch für die gynäkologischen Erkrankungen die Leukocytenzählung als ein bedeutsames diagnostisches und differentialdiagnostisches Hilfsmittel anzusehen.

II. Das Verhalten der Leukocyten bei Karzinom.

Untersucht wurde das Blut von 18 Karzinomkranken. 17mal handelte es sich um Uteruskarzinom, 1mal um ein Carc. ovar. Jedesmal wurde die Diagnose durch die mikroskopische Untersuchung bestätigt.

Das Ovarialkarzinom zeigte keine Leukocytose. Unter den 17 Uteruskarzinomen wurde 3mal Leukocytose konstatiert, in einem dieser Fälle bestand gleichzeitig eine Pyosalpinx.

Infiltration beider Parametrien fand sich 9mal, 6mal beiderseitig, 3mal einseitig. Infiltration von Drüsen fand sich 6mal, 3mal war dieselbe karzinomatös. Ausgesprochene Kachexie fand sich 6mal, jauchiger Zerfall in fast allen Fällen Pyometra keinmal.

Die beiden mit Leukocytose einhergehenden Fälle zeigten weder Infiltration der Parametrien, noch Infiltration von Drüsen, noch Kachexie.

Resultat:

1) Das Verhalten der weißen Blutkörperchen läßt keinerlei Schlüsse auf Sitz, Art und Ausbreitung des Karzinoms zu.

2) Auch der jauchige Zerfall verursacht, wenn eine Pyometra nicht besteht, keine Leukocytose. Der Grund hierfür liegt wohl darin, daß die zerfallenen Massen ohne Stauung sofort frei abfließen können, und daß die zerfallenden Partien fast vollständig außer Ernährung gesetzt sind und deshalb sehr schlechte Resorptionsbedingungen haben.

3) Auch die Infiltration der Drüsen, selbst die karzinomatöser, hat keine Leukocytose zur Folge.

III. Das Verhalten der Leukocyten bei Myomen.

Es wurden 5 Fälle von Myom untersucht. Leukocytose fand sich nur einmal bei einer Frau, die während anhaltender starker Blutung in die Klinik gebracht wurde, wo auf Bettruhe die Blutung nachließ und dann wieder eine Verminderung der Leukocyten eintrat. Hier war die Leukocytose als eine posthämorrhagische anzusehen. In einem anderen Falle, in dem eine starke Blutung 8 Tage

zurücklag, fand sich keine Vermehrung der weißen Blutkörperchen, ebenso auch nicht bei zwei Kranken, die sehr lange anhaltend, aber nicht stark geblutet hatten.

Resultat: Myome an sich gehen ohne Leukocytose einher. Treten akute, starke Blutungen auf, dann findet sich gleich danach auch Leukocytose, die nur kurze Zeit anhält. Anhaltende geringe Blutungen sind nicht mit einer Vermehrung der weißen Blutkörperchen verbunden.

IV. Das Verhalten der Leukocyten nach der Operation.

Nach kleinen Eingriffen, wie Eröffnung und Entleerung von Abszeßhöhlen durch Inzision oder Kolpotomie, tritt vom ersten Tage an eine Abnahme der Leukocyten ein, falls nicht eine Retention von Eiter statthat.

Ist zur Entfernung des Eiterherdes eine größere Operation, Laparotomie, nötig, so tritt zunächst eine meist ganz erhebliche Zunahme der Leukocyten ein. Am 1. Tage post operat. ist die Zahl am höchsten, um dann, bei ungestörtem Wundverlaufe langsam zur Norm zurückzukehren.

Störungen in der Wundheilung, wie Bauchdeckenabszesse, gehen mit erneuter Vermehrung der weißen Blutkörperchen einher.

Auch nach sog. »aseptischen Operationen«, wie Entfernung nicht verjauchter Hämatokelen oder Myome, tritt die postoperative Leukocytose in gleicher Stärke auf wie nach operativer Entfernung eitriger Prozesse, ohne daß gleichzeitig Temperatursteigerungen eintraten.

Der Blutverlust war bei allen Operationen ein so geringer, daß die Leukocytose in diesen Fällen nicht als eine posthämorrhagische aufzufassen ist. Auch durch die Narkose ist sie nicht bedingt, wie einige Kontrolluntersuchungen ergeben haben.

Meines Erachtens beruht sie darauf, daß bei jeder Operation trotz aller Desinfektion eine gewisse Menge von Infektionsstoffen in die Wunde gebracht wird, und daß vor allem die Resorption der bei jeder Operation entstehenden Wundsekrete einen starken chemotaktischen Reiz auf die Leukocyten ausübt.

V. Das Verhalten der Leukocyten in Schwangerschaft, Geburt und Wochenbett.

Zur Untersuchung wurden nur normal verlaufende Geburten und Wochenbetten herangezogen.

Am Ende der Schwangerschaft findet sich bei der Mehrzahl der Schwangeren keine Leukocytose.

Während der Geburt tritt mit dem Wehenbeginn eine Zunahme derselben ein. Je stärker die Wehen sind und je länger die Geburt dauert, um so höher ist auch die Leukocytose.

Der Blasensprung als solcher hatte eine stärkere Zunahme der Leukocyten nicht zur Folge, nur wenn stärkere Wehen einsetzten und längere Zeit bis zur Geburt des Kindes verlief, trat eine bedeutendere Vermehrung der weißen Blutkörperchen ein. Dasselbe gilt von der Geburt des Kindes.

Die höchsten Leukocytenwerte wurden 1—2 Stunden nach der Geburt der Placenta gefunden.

Schon innerhalb der ersten 24 Stunden des Wochenbettes erfolgte ein sehr starker Absturz in der Zahl der Leukocyten, dann erfolgte am 2.. 3. und 4. Tage ein allmählicher Abfall. Am 4. Tage war im Durchschnitte die Norm erreicht.

Diskussion. Herr Menge: Zunächst möchte ich an den Herrn Vortr. die Frage richten, ob auch bei jauchendem Karzinom eine Hyperleukocytose gefehlt hat? Eine Angabe darüber interessiert mich deshalb besonders, weil man bekanntlich bei jauchenden Karzinomen sehr häufig vergrößerte regionäre Lymphdrüsen findet, die nicht etwa immer karzinomatös sind, sondern welche offenbar infolge der in den Lymphstrom übergegangenen toxischen Produkte hyperplastisch geworden sind. Diese Drüsenhyperplasie habe ich bisher immer als ein Analogon zur Hyperleukocytose aufgefaßt.

Dann sind von dem Herrn Vortr. zwei Fälle erwähnt worden, bei welchen er das Ausbleiben einer postoperativen Hyperleukocytose dadurch erklären zu müssen glaubt, daß durch den operativen Eingriff eine bestehende starke peritoneale

Reizung ausgeschaltet würde. Dieser Auffassung möchte ich für die beiden Fälle, bei denen es sich um ein stielgedrehtes Ovarialkystom und um eine Blutansammlung in der Bauchhöhle bei unterbrochener Tubargravidität handelt, widersprechen. Der peritoneale Reiz wird bei diesen Zuständen doch nicht sofort durch die Operation beseitigt, sondern er besteht auch nach der Operation noch eine Zeitlang fort. Wohl aber werden die großen, aus der Ernährung ausgeschalteten Blut- und Geschwulstmassen bei der Operation entfernt. Mir ist es deshalb wahrscheinlicher, daß bei den fraglichen Fällen eine postoperative Hyperleukocytose deshalb fehlte, weil aus diesen Massen nichts mehr in die Blutbahn überging.

Sehr interessiert hat mich die Mitteilung des Vortr., daß bei den Fällen von gonorrhoischer Eiterbildung in den Beckenorganen die Hyperleukocytose eine sehr geringfügige ist. Es geht daraus anscheinend hervor, daß die Gonotoxine eine verhältnismäßig geringe Reaktion veranlassen. Es ist also zu hoffen, daß das Verfahren auch bezüglich der verschiedenen Eitersorten differentialdiagnostische Anhaltspunkte liefert.

Herr Füth: Herr Pankow führte in seiner Statistik einen Fall von Tubenruptur an, in welchem die Zahl der Leukocyten bedeutend vermehrt war, und fügte hinzu, so viel er wisse, sei dies auch anderwärts beobachtet. Ich kann hinzufügen, daß sich dies auch in unserer Klinik bestätigt hat. Denn als seinerzeit Zangemeister und Wagner ihre bekannten Leukocytenzählungen anstellten, untersuchten sie auch geplatzte Extra-uterin-Graviditäten und fanden eine bedeutende Vermehrung der weißen Blutkörperchen, eine Beobachtung, die sie in ihre Arbeit, die sich mit Schwangeren, Kreißenden und Wöchnerinnen beschäftigt, nicht aufgenommen haben. Wenn ich weiter noch auf einige Punkte des Vortrages eingehe, so bin ich mir wohl bewußt, daß mir eigene Erfahrungen nicht zu Gebote stehen. Ich kenne nur genauer die in dem Vortrage bereits erwähnte Arbeit von Waldstein-Fellner und es hat mich interessiert, zu erfahren, daß der Herr Vortr., dessen Arbeit wegen der eingehenden Berücksichtigung der bei der Zählung möglichen Fehlerquellen ganz besondere Beachtung verdient, auf Grund seines großen Materiales in zwei mir wichtig erscheinenden Punkten zu denselben Schlußfolgerungen gekommen ist wie die genannten Autoren: Der eine Punkt ist der, daß die Leukocytose länger anhält als das Fieber und ferner, daß Adnextumoren, die keinen Eiter enthalten, auch keine Leukocytose aufwiesen. Es liegt hier also eine Gesetzmäßigkeit in dem Verhalten vor.

II. Herr Glockner: Über pseudopapilläre Ovarialkystome.

Die papillären Kystome sind zum erstenmal von Wilson Fox scharf von den übrigen Eierstockscysten getrennt und ist diese Einteilung, welche namentlich durch die Arbeiten von Waldeyer, Olshausen, Marchand, Coblenz, v. Velits neue Stützen fand, ziemlich allgemein angenommen worden. Diese Abtrennung der papillären Kystome von den übrigen Ovarialgeschwülsten gründet sich auf eine Reihe von Eigentümlichkeiten im grobanatomischen Bau, im Sitz, im histologischen Verhalten und teilweise auch in der Entwicklung dieser Geschwülste; sie ist nicht nur in anatomischer, sondern namentlich auch in klinischer Hinsicht von Interesse, wie auch Pfannenstiel anerkennt, welcher eine neue Klassifikation der Eierstockscysten nach der chemischen Natur des Cysteninhaltes und den mit derselben zusammenhängenden Zellformen des Auskleidungsepithels vorgeschlagen hat.

Leider sind mit dieser von ihrem ersten Beschreiber Fox und in der Folge namentlich von Olshausen und Marchand scharf umschriebenen Geschwulstspezies anatomisch und klinisch ganz anders geartete Tumoren verquickt worden, so daß heute unter dem Namen des »papillären Kystoms« vielfach Neubildungen sehr verschiedener Art zusammengefaßt werden.

Schon Fox hatte darauf hingewiesen, daß außer den papillären und drüsigen Gewächsen noch eine dritte Gruppe von »zottenartigen« Gewächsen vorkomme, welche den drüsigen Gewächsen näher stünden, von den eigentlich papillären, trotz mancher Ähnlichkeit im mikroskopischen Bilde, jedoch scharf zu trennen seien.

Waldeyer, Böttcher u. a. bestätigten diese Fox'schen Befunde. Später hob namentlich Marchand diese Unterschiede hervor und ließ durch Saxer einen »pseudopapillären« Tumor beschreiben, an welchem in einwandfreier Weise die Natur dieser eigentümlichen, so leicht zu Verwechslung führenden Gebilde nachgewiesen wurde.

Saxer's Arbeit hat wenig Beachtung gefunden, wenn auch in einzelnen Werken, wie beispielsweise von Pfannenstiel, gelegentlich auf diese ja längst bekannte Ähnlichkeit hingewiesen und daselbst auch eine Erklärung für das Zustandekommen der einfachsten Formationen dieser Art gegeben wurde. Die komplizierteren Formen jedoch werden, wie ich noch zeigen will, von den echten papillären Wucherungen nicht unterschieden und Gebhardt beispielsweise ist der Ansicht, daß eine scharfe Trennung beider mikroskopisch häufig gar nicht möglich sei.

Ich bin auf Grund meiner eigenen Untersuchungen, welche ich an einer großen Anzahl von Ovarialkystomen der verschiedensten Art angestellt habe, zu der Überzeugung gekommen, daß sich diese »pseudopapillären« Kystome mikroskopisch stets von den echten papillären, meist sogar ohne Zuhilfenahme von Serienschnitten, unterscheiden lassen, und daß der ganze Bau dieser Geschwülste ein so charakteristischer ist, daß ihre Natur gewöhnlich schon sich durch eine eingehende makroskopische Betrachtung erkennen läßt.

Ich hoffe den Nachweis dieses Satzes an der Hand der hier aufgestellten makro- und mikroskopischen Präparate erbringen zu können.

Im anatomischen Bau unterscheiden sich die Geschwülste in der äußeren Form durch nichts von den gewöhnlichen Kolloid- resp. Pseudomucinkystomen, zu welchen sie ja auch gerechnet werden müssen. Auch das Bild auf dem Durchschnitte deckt sich in den cystischen Partien mit dem der Pseudomucinkystome, ebenso wie der Cysteninhalt mit dem der glandulären Kystome übereinstimmt und dieselben Variationen der physikalischen Beschaffenheit zeigt.

Das Charakteristische der »pseudopapillären« Kystome ist in dem verschieden reichlichen Auftreten fester Partien zwischen den Cysten gegeben, wodurch die Geschwulst mehr oder minder den Eindruck eines soliden Tumors macht.

Nie sind in diesen festen Partien ausgesprochen papilläre Formationen anzutreffen, auch nicht bei Lupenvergrößerung; stets handelt es sich um mehr oder weniger leistenartige, im Wasserstrahle nicht flottierende Bildungen, während bei den echten papillären Kystomen sich in den Hohlräumen stets schon mit bloßem Auge der bindegewebigen Cystenwand aufsitzende, im Hohlraume jedoch frei endigende Exkreszenzen nachweisen lassen.

Ich darf hier vielleicht erwähnen, daß ich in unseren letzten Fällen bereits makroskopisch die Diagnose auf »pseudopapillären« Tumor gestellt habe, welche Diagnose dann auch durch das Mikroskop bestätigt wurde.

Mikroskopisch zeigen die Tumoren neben vollkommen den gewöhnlichen Pseudomucinkystomen entsprechenden Bildern, namentlich in den festen Bezirken, mehr oder weniger ausgedehnte rein adenomatöse Partien, sowie die eigenartigen Bildungen, welche so oft zur Verwechslung mit den echten papillären Kystomen geführt haben.

Wie Sie aus den aufgestellten Präparaten und meinen Abbildungen ersehen können, finden sich hier im allgemeinen ziemlich kleine Hohlräume, welche von sehr verschieden gestalteten, oft baumförmig verzweigten, von Zylinderepithel überkleideten Bindegewebszügen erfüllt sind, sowie ovale oder spaltförmige Cystenräume, deren Wand eine halskrausenartige Faltung zeigt. Diese in das Lumen der Hohlräume ragenden Vorsprünge haben eine ganz außerordentliche Ähnlichkeit mit papillären Bildungen, so daß eine Verwechslung mit solchen leicht begreiflich erscheint.

Daß es sich trotz aller Ähnlichkeit des Bildes jedoch nicht um papilläre Wucherungen handelt, läßt sich an Serienschnitten leicht und einwandfrei nachweisen.

Unter »Papillen« im histologischen Sinne verstehen wir nach Böhm-Davidoff »walzen- oder kegelförmige Erhabenheiten aus Bindegewebe, die in eine oder mehrere Spitzen ausgehen«.

Betrachten wir eine solche Papille auf Serienschnitten, so wird dieselbe, je nach der Stärke der Papille und der Schnittdicke, nur in einem oder wenigen Schnitten sichtbar sein. Läßt sich ein solches Gebilde jedoch, in annähernd gleicher Stärke, durch eine ganze Anzahl von Schnitten hindurch verfolgen, so kann es sich nicht um eine Papille handeln, sondern um ein bindegewebiges Septum.

Nach dem früher Gesagten endigt eine Papille mit einer oder mehreren Spitzen frei, wenn wir also von einer papillenähnlichen Bildung nachweisen können, daß dieselbe früher oder später ihre Spitze verliert, in der Weise, daß dieselbe mit der Spitze ähnlicher, benachbarter Gebilde verschmilzt, so daß die beiden ursprünglich als Papillen imponierenden Formationen zu einem zusammenhängenden, einheitlichen Bindegewebsstrang werden, so haben wir es gleichfalls nicht mit einer Papille zu tun, sondern mit einem Bindegewebsseptum. Das papilläre Aussehen war hier nur vorgetäuscht durch die Divergenz der Schnittrichtung und der Verlaufsrichtung der bindegewebigen Leiste.

Ich konnte nun in allen Fällen durch Serienschnitte nachweisen, daß die anscheinend papillösen Vorragungen, welche die Hohlräume erfüllen, in der Tat sich durch eine ganze Anzahl von Schnitten in unveränderter, oder doch nur wenig veränderter Form verfolgen ließen, und daß viele solcher Bildungen im Verlaufe der Serie mit benachbarten Leisten in Zusammenhang traten.

(Demonstration von mikroskopischen Präparaten und Abbildungen.)

Auf die Genese dieser pseudopapillären Bildungen möchte ich, um Sie nicht zu ermüden, nicht näher eingehen, ich möchte nur erwähnen, daß dieselben hauptsächlich durch Epithelausstülpungen in die bindegewebige Wand kleinster Cysten entstehen.

Wenn Sie meine Präparate und Abbildungen mit den von Ziegler in seinem Lehrbuch als »Kystadenoma papilliferum« bezeichneten Bildern vergleichen, so ergibt sich eine weitgehende Ähnlichkeit; auch die von Stratz, Taf. XIII, Nr. 7 und 8 als »Adenoma cystopapillare« geführten Tumoren, sowie der 4. und 5. Fall von v. Velits, als »exquisit papilläre« resp. »papilläre und glanduläre« Kystome beschrieben, gehören wohl mit Sicherheit in die Gruppe der pseudopapillären Geschwülste.

v. Velits hatte auch ganz richtig erkannt, daß diese beiden Geschwülste zu den Kolloidkystomen und nicht zu den eigentlichen papillären Kystomen, den Flimmerpapillärkystomen, gerechnet werden müssen und stimme ich seinen weiteren Schlußfolgerungen, daß die Ovarialkystome in der angegebenen Weise zu trennen seien, sowie daß nur die von ihm unter dem Namen »Kolloidkystome« zusammengefaßten Geschwülste untereinander die sog. Mischformen bilden, während solche Mischformen mit den Flimmerpapillärkystomen nicht vorkämen, im allgemeinen zu.

Es soll hiermit jedoch keineswegs gesagt werden, daß es überhaupt keine echt papillären Pseudomucinkystome gäbe. Bei dem einen von Pfannenstiel (Archiv für Gynäkologie Bd. XLVIII, Taf. XVI, Nr. 3) abgebildeten Tumor scheint mir die papilläre Natur durchaus sichergestellt zu sein, während mir ein anderer seiner Fälle (Nr. 10, Fig. 2) allerdings zweifelhaft erscheint.

Ich habe bei den mir zur Verfügung stehenden gewöhnlichen Pseudomucinkystomen gleichfalls auf diese Dinge geachtet und gefunden, daß mikroskopische pseudopapilläre Bildungen regelmäßig in denselben anzutreffen sind, und daß die Tumoren vereinzelt auch kleinere, makroskopisch kompakt aussehende Partien enthielten. Es waren dies aber immer mehr zufällige Befunde, welche das allgemeine Bild der Tumoren, weder makroskopisch noch mikroskopisch, in hervorstechender Weise beeinflußten, während die pseudopapillären Tumoren erst durch diese Gebilde ihr charakteristisches Gepräge erhalten.

Ein essentieller Unterschied zwischen den gewöhnlichen Kolloidkystomen und den pseudopapillären besteht somit nicht, es handelt sich mehr um quantitative

Verschiedenheiten; wohl aber sind die pseudopapillären Geschwülste durchaus verschieden von den echten papillären Kystomen.

Während in den gewöhnlichen Pseudomucinkystomen die sekretorische Tätigkeit der Zellen und die durch dieselbe bedingte Cystenbildung das hervorstechendste Moment bildet, tritt bei den pseudopapillären Kystomen die Zellsekretion gegenüber der Zellproliferation stark in den Hintergrund.

Wenn diese Unterschiede auch mehr theoretischer Natur zu sein scheinen, so ist ihnen doch eine gewisse praktische Bedeutung nicht abzusprechen.

In allen unseren sieben Fällen wurde bei der Operation, infolge der eingelagerten festen Partien und der stets vorhanden gewesenen Ascitesflüssigkeit, Malignität angenommen und dementsprechend das andere Ovarium, in zwei Fällen auch der Uterus exstirpiert. Daß dies eine wesentliche Vergrößerung des operativen Eingriffes bedeutet, welcher auch in seinen späteren Konsequenzen nicht gleichgültig ist, braucht nicht weiter hervorgehoben zu werden.

Histologisch sind die Geschwülste, ebenso wie die gewöhnlichen Pseudomucinkystome, als durchaus benign zu bezeichnen und auch klinisch scheinen sie sich gutartig zu verhalten, soweit sich dies bei der nur wenig über $2^1/_2$ Jahre zurückreichenden Beobachtungszeit unserer Fälle sagen läßt.

Diskussion. Herr Menge: Ich bitte den Herrn Vortr., mir darüber eine Auskunft zu geben, ob ebenso wie bei den echten papillären Kystomen auch bei den pseudopapillären Ovarialgeschwülsten die unversehrte Cystenwand von den pseudopapillären Exkreszenzen durchwachsen werden kann, so daß auf der Oberfläche der Geschwülste gleichartige Bildungen entstehen, wie an deren Innenwand. Ich frage deshalb hiernach, weil ich eine Erklärung dafür haben möchte, daß so häufig bei diesen Tumoren Ascitesbildung gefunden wird. Wenn eine Durchwachsung der Wand stattfände, so würde ja diese Ascitesbildung absolut nichts Befremdendes haben; fehlt aber diese Durchwachsung immer, so ist der Ascites ebenso schwer zu erklären, wie derjenige, welcher die Ovarialfibrome zu begleiten pflegt.

Die Flüssigkeitsansammlung ist bei diesen Tumoren ja unter Umständen eine enorm große. Vor einigen Jahren habe ich bei einer Frau ein Ovarialfibrom operativ entfernt, welches wenig über kindskopfgroß war, aber gleichzeitig ca. 10 Liter Ascites veranlaßt hatte. Seit der Entfernung der Geschwulst ist die Frau vollkommen gesund geblieben und es ist bei ihr auch nie wieder eine Wasseransammlung in der Bauchhöhle aufgetreten.

Vielleicht hat Herr Glockner sich über diese Ascitesbildung eine bestimmte Vorstellung gemacht. Meine Auffassung geht dahin, daß innerhalb der Geschwulst Zirkulationsstörungen auftreten, welche die Wasseransammlung im Peritonealraume mit sich bringen.

Herr Glockner (Schlußwort): Auf die Frage des Herrn Menge möchte ich erwidern, daß in unseren Fällen ein Durchwuchern der pseudopapillären Massen nicht zur Beobachtung kam; ich halte ein solches auch für wenig wahrscheinlich. Selbstverständlich kann aus einem derartigen Tumor ein Karzinom entstehen und können dann die karzinomatösen Massen nach der Oberfläche zu durchbrechen. Es ist mir jedoch kein derartiger Fall bekannt.

Was die Frage der Ascitesbildung anlangt, so ist es ja auffallend, daß ein solcher so häufig bei diesen Geschwülsten vorhanden war, gegenüber der relativen Seltenheit desselben bei den gewöhnlichen Kystomen.

Ich habe mir die Vorstellung gebildet, daß die Entstehung des Ascites bei den Eierstocksgeschwülsten, neben mechanischen Momenten, wie Kompression durch den Tumor, von der physikalischen Beschaffenheit der Geschwulst abhängig ist.

Als sehr häufigen Befund haben wir den Ascites bei den malignen Ovarialtumoren und den Fibromen, welche beide in der überwiegenden Mehrzahl der Fälle ganz oder doch zu einem großen Teile solid sind. Da dies bei den pseudopapillären Tumoren auch der Fall ist, scheint mir dieser Umstand von einer gewissen Bedeutung für die Entstehung des Ascites bei diesen Geschwülsten zu sein

III. Herr Füth: Untersuchungen am Kaninchen über die Einwirkung der Kohlensäure und des Sauerstoffes sowie der Gravidität auf den Gefrierpunkt des Blutes, nebst Bemerkungen über den Sauerstoffgehalt des menschlichen Fötus.

Die Arbeit erscheint ausführlich in der Zeitschrift für Geburtshilfe und Gynäkologie Bd. LI Hft. 2. Hier sei Folgendes erwähnt:

I. Der Gefrierpunkt des Blutes eines hochträchtigen Kaninchens betrug — 0,603. 24 Stunden später wurde das Tier in einem Glaszylinder unter langsamer Zufuhr reiner Kohlensäure getötet. Unmittelbar hinterher lag der Gefrierpunkt bei — 0,718. Die Differenz betrug also 0,115°. Genau das Gleiche geschah bei einem nicht tragenden Tiere. Der Gefrierpunkt lag vorher bei — 0,584, nachher bei — 0,625. Die Differenz betrug also nur 0,041. Es wurde dann bei einem hochträchtigen Kaninchen der Gefrierpunkt des Blutes nach Tötung mit CO_2 bestimmt, ohne daß 24 Stunden vorher Blut zur Gefrierpunktsbestimmung entnommen war; das Thermometer stellte sich ein auf — 0,690° und bei einem nicht tragenden Tiere unter gleichen Bedingungen auf — 0,610°. Es betrug also nach der Tötung mit CO_2 unter stets denselben Verhältnissen der Unterschied zwischen dem Blutgefrierpunkt des hochtragenden und dem des nicht tragenden Kaninchens das erstemal (0,718 bis 0,625) 0,093, das zweitemal (0,690—0,610) 0,08. Es sind das Werte, die gut zueinander stimmen und bei Berücksichtigung aller Versuchsfehler, die in der Arbeit genauer auseinander gesetzt werden, scheint es also, als ob das Blut des hochtragenden Kaninchen mehr CO_2 binden kann, als das des nicht tragenden. Im Gegensatze dazu wird der Gefrierpunkt des Blutes durch Einatmen reinen Sauerstoffes beim hochtragenden Kaninchen nicht außerhalb der Fehlerquellen beeinflußt, obwohl man nach den Untersuchungen von Rosenthal, Falloise, Pott annehmen muß, daß das Blut in einer reinen Sauerstoffatmosphäre mehr Sauerstoff aufnimmt als aus der gewöhnlichen Luft.

II. Gegen die Gefrierpunktsbestimmung des Blutes bei Schwangeren, Kreißenden und Wöchnerinnen, die eine Abweichnung von der Norm ergeben hat (Krönig-Füth, Zangemeister, Füth) läßt sich immer einwenden, daß man bei den Betreffenden nicht den Gefrierpunkt außerhalb der Schwangerschaft bestimmt hat. Deshalb wurden an Kaninchen die Zahl der roten Blutkörperchen[1], sowie der Gefrierpunkt des Blutes vor Eintritt einer Gravidität und unmittelbar vor dem Werfen (die Zahl der roten Blutkörperchen auch zwischendurch) bestimmt. Es ergaben sich nur Unterschiede, die innerhalb der Fehlerquellen lagen; was trotz des negativen Ausfalles mitzuteilen, mir nicht ohne Interesse erschien. Daß es beim Menschen tatsächlich anders ist, wurde neuerdings durch Untersuchungen außerhalb unserer Klinik bestätigt, nämlich von Jaqué, der rücksichtlich des von der Norm abweichenden Blutgefrierpunktes bei Schwangeren und Kreißenden sagt: »Au point de vue absolue, nos chiffres s'accordent assez bien avec ceux de Kroenig et Füth«.

III. Daran schließt sich ein Überblick über den heutigen Stand der Frage, wie das Sauerstoffbedürfnis des Fötus geartet ist, und es wird u. a. darauf hingewiesen, daß die Bewegungen des Fötus ohne besondere Muskelanstrengungen erfolgen und darum das Sauerstoffbedürfnis nicht steigern, weil er in einem Medium suspendiert ist, welches ein dem eigenen ähnliches spezifisches Gewicht besitzt. Ferner werden im Anschluß an interessante Fälle, die Hahn aus der Küstnerschen Klinik berichtet hat, solche von auffallend lange dauernder Apnoe bei Kaiserschnittkindern aus der hiesigen Klinik berichtet. Unter denselben befindet sich allerdings nur einer, in welchem die Apnoe nach vollständiger Ablösung der Placenta noch auffallend lange dauerte. Für die übrigen Fälle wird die Möglichkeit eingeräumt, daß von der Placenta her noch Sauerstoffzufuhr erfolgen konnte, wenngleich dies in irgendwie erheblichem Maße der Sachlage nach nicht wahrscheinlich war.

---

[1] Ich erfreute mich dabei der Unterstützung des Herrn Dr. Meissl, dem ich auch an dieser Stelle verbindlichst danke.

Diskussion. Herr Krönig interessiert sich für diejenigen Autoren, welche fanden, daß der Organismus in einer Sauerstoffatmosphäre mehr Sauerstoff aufnimmt als in der Luft, und macht darauf aufmerksam, daß nur in einem Falle die Placenta bereits abgelöst war und trotzdem das Kind auffallend lange in Apnoe blieb. Im übrigen hält er das Sauerstoffbedürfnis des Fötus für gering.

Herr Zweifel sagt, er habe bei Kaiserschnittkindern oft auf die lange Apnoe hinweisen können und jedesmal hinzugefügt, daß das Kind noch Sauerstoff aus dem retroplacentaren Blute beziehe.

Herr Skutsch greift auf die Bemerkung und ihre Begründung zurück, daß die Bewegungen des Kindes im Fruchtwasser keine erhebliche Muskeltätigkeit bedingen sollen.

Herr Franz meint, daß das Sauerstoffbedürfnis des Fötus wohl kaum ein anderes als ein geringes sein könne. Denn von seinen Organen erhalte nur die Leber frisches arterielles Blut, zu den anderen ströme es, stark mit kohlensäurehaltigem vermischt.

Herr Füth (Schlußwort): Trotz meiner dahin gehenden Absicht scheine ich meinen Standpunkt bezüglich des Sauerstoffbedürfnisses des Fötus nicht scharf genug ausgesprochen zu haben. Ich bin durchaus nicht der Meinung, ich hätte bewiesen, daß das Sauerstoffbedürfnis des Fötus ein ebenso großes sei wie das beim Erwachsenen. Ich wollte in erster Linie einen Überblick über den gegenwärtigen Stand dieser gewiß sehr interessanten Frage geben und glaube allerdings in Rücksicht auf klinische Erfahrungen und experimentelle Untersuchungen von physiologischer Seite (Düring, Pott), daß die Verhältnisse nicht ganz so liegen, wie sie gewöhnlich dargestellt werden. Auch meine ich, die Fehlerquellen, die bei der Verwertung der geschilderten Fälle aus der hiesigen Klinik eine Rolle spielen können, genügend gewürdigt zu haben. Jedenfalls blieb in dem einen Falle, den ich erwähnte, der Fötus auch nach vollständiger Ablösung der Placenta auffallend lange, wie es in dem Protokolle heißt, apnoisch. Eine genaue Zeitangabe wie in den anderen Fällen fehlt, was ja sehr zu bedauern ist.

Druck und Verlag von Breitkopf & Härtel in Leipzig.

3 2044 102 955 838